# UNIVERSIDAD DEL SALVADOR

## FACULTAD DE MEDICINA

## ESCUELA DE POSGRADO

### DOCTORADO EN MEDICINA

BUENOS AIRES - ARGENTINA

2008

TITULO

# "EL MÚSCULO DE LA COLUMELA: Investigación anatómica, desarrollo, funcionalidad y aplicación clínica-quirúrgica."

Autor: Médico José Héctor Soria

Padrino: Prof. Dr. Ricardo Jorge Losardo

A mi esposa,
a mis hijos y
a mis nietos.

***"El alma tiene ilusiones como el pájaro alas, eso es lo que las sostiene".***

Charles Dickens

# INDICE

Pag.

Prólogo…….. 5

I- Introducción…… 6

1- La nariz y la columela …… 7
2- Historia……... 11
3- Embriología……... 18
4- Antropometría…… 24
5- Anatomía……... 31
6- Fisiología……... 38

II- Objetivos……. 40

III- Material y Método…….. 42

1- Investigación bibliográfica…….. 43
2- Investigación anatómica…… 44
3- Investigación anátomo clínica…….. 44
4- Aplicación clínica-quirúrgica……. 49
A- Síndrome rino-gíngivo-labial…… 50
B- Nariz oriental……55
C- Reconstrucción nasal…….. 59

IV- Resultados..……. 63

V- Discusión……..……. 70

VI- Conclusión……. 79

VII- Bibliografía……... 81

VIII- Resumen…… 98

Agradecimientos…… 100

# PROLOGO

La cirugía plástica ha tenido en los últimos años un gran crecimiento. Mucho de ello debido al impulso dado por los adelantos producidos en el campo de la ciencia y de la tecnología.

La cirugía plástica de la nariz es una práctica que conserva aún, como metodología primordial, su carácter artesanal. Reúne ciertas características que la tornan apasionante, conlleva un cierto grado de dificultad, debido a que tiene un sinnúmero de variantes y detalles técnicos.

Requiere de parte del cirujano, además del conocimiento de la anatomía y de la fisiología nasal, una gran dosis de destreza manual, sensibilidad artística y creatividad.

En este contexto, el músculo de la columela tiene su importancia. En los últimos años, son varias las reuniones científicas en las cuales se lo menciona.

Ese creciente interés, por parte de los cirujanos plásticos, es uno de los motivos que justificaron esta presentación, que reúne mi esfuerzo de muchos años de investigación.

Del análisis de los variados tópicos con los cuales se puede abordar el estudio de este músculo, resulta que existe la posibilidad de utilizarlo en la reconstrucción nasal o de tratarlo de distinta manera, como sucede cuando empleamos la toxina botulínica para incidir sobre su funcionalidad.

En la actualidad, los requerimientos para el cambio de apariencia, en la figura nasal, crecen en forma sostenida; y más aun en algunas razas, como la amarilla o asiática.

De estos temas nos ocuparemos, de manera exhaustiva, en el desarrollo de esta tesis.



Detalle de La Sibila Eritréa- Michelangelo Buonarroti (1475-1565) - Capilla Sixtina, El Vaticano.

# I- INTRODUCCION

***"La cirugía plástica no es solamente la técnica, es, sobre todo, arte, ciencia, cultura general y tanta, tanta humanidad……"***

Sanvenero Roselli.

# 1- LA NARIZ y LA COLUMELA

La columela es la parte de la base nasal que se extiende desde la punta nasal hasta la parte superior del labio superior, separando a ambos lados, a los orificios nasales.

Es un elemento anatómico con gran protagonismo dentro de la estética facial.

Cada raza y cada época tiene su propio concepto de la belleza, concepto que es cambiante, haciendo realidad aquello de que "ciertamente lo único que no varía es que la vida siempre varía". (Juri, 1986) (151)

La nariz ha merecido la atención no sólo de parte del cirujano plástico, sino que fue motivo de atención en todos los estamentos sociales, tanto reyes, poetas, escritores, artistas, como gente del pueblo llano, inclusive.

Ya los Caldeos decían:"cuando una mujer alumbra un niño con ausencia de parte de la nariz, indica que el país sufrirá desolación y la casa del hombre será arruinada". (Wallace, 1982) (151)

Salomón cantaba a su amada, ensalzando su belleza, diciendo:"Tu nariz es como la Torre del Líbano que mira hacia Damasco".

Lord Tennyson le escribía a la nariz femenina de esta manera:"Graciosa y delicada era su nariz, tan finamente formada como la hoja de una flor".

A su vez, Pascal relaciona la nariz con la evolución del mundo:" Si la nariz de Cleopatra hubiese sido más corta, otro habría sido el semblante de la Tierra".

Hasta Napoleón no escapó al influjo de la nariz:"Para la meditación de una difícil tarea, elijo siempre un hombre que, junto a su talento, posea una larga nariz".

Dentro de la literatura, los ejemplos abundan. Es clásica la obra de Rostad titulada "Cyrano de Bergerac", cuyo argumento gira alrededor de una enorme nariz; y no menos representativa es la nariz de madera de Pinocho, para el mundo infantil.

La cultura popular sostiene que el tamaño de la nariz influye en el aspecto estético, en el psicológico y en el sexual. Al apéndice nasal se le ha atribuido un simbolismo fálico. Tal vez sea debido a que la nariz y el pene son los únicos órganos salientes, situados en la línea media.

Lebeau (1993) dice que la nariz es el observador mudo e implacable de lo que sucede a su alrededor; "inspira desde la risa al miedo; risa cuando su tamaño es exagerado, miedo cuando no existe". (151)

Dicho de esta forma, no es de extrañar que haya sido durante siglos, el órgano representativo de la cirugía reparadora y lo sea actualmente, de la cirugía estética.

Como justificando esta observación, que la nariz ha sido y es protagonista importante en la estética facial, nos hemos abocado a su estudio con profundidad.

Existe una condición inestética en la expresión facial, localizada en la reducida región naso-labial, [que comprende los ***regio nasalis, sulcus nasolabialis y regio oralis***] que se pone de manifiesto o se incrementa con la animación del rostro, particularmente cuando el sujeto se ríe.

Está caracterizada por:

- Encorvamiento del dorso nasal.
- Descenso de la punta nasal.
- Acortamiento de la columela.
- Movilidad notoria de la punta nasal al hablar.
- Labio superior corto.
- Aparición de un surco horizontal en el labio superior.
- Exposición gingival. **(Fotos nº 1; 2; 3 y 4)**

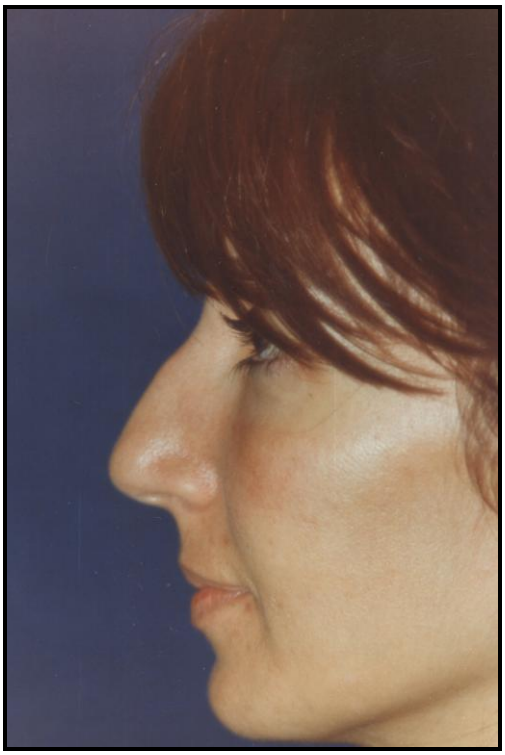

Foto nº 1 – Vista de perfil en reposo.

Foto nº 2 – Vista de perfil en animación.

Foto nº 3 – Vista de frente en reposo.

Foto nº 4 – Vista de frente en animación.

En la actualidad hay consenso y se reconoce que esta situación está originada por el hiperdesarrollo del músculo de la columela.

Desde hace varias décadas, se ha venido llamando la atención sobre el papel que juega el músculo de la columela en la estética nasal, pero en los últimos años hubo una especie de redescubrimiento. Prueba de ello, es el creciente número de publicaciones aparecidas sobre el tema. (8, 18-22, 25, 28, 29, 31, 38-43, 56, 58, 60-62, 65, 86, 87, 109, 113, 115, 118, 138, 161, 163, 172-178, 209)

Sin embargo, dentro de esa fecunda producción, encontramos algunos puntos débiles.

En primer lugar no hay una referencia uniforme, en lo concerniente a la denominación, descripción anatómica y acción atribuida al músculo de la columela.

Son distintos los roles adjudicados a la acción de este músculo, tanto como las soluciones propuestas para eliminar, cuanto menos debilitar su efecto antiestético. (8, 18-22, 25, 29, 36, 38-43,56, 58, 60-62, 65, 91, 93, 94, 97, 105, 113, 116, 118, 119, 138, 161, 163, 172-178, 209)

En segundo lugar, no se menciona en la literatura, ya identificado el músculo hiperdesarrollado, su incidencia en una determinada población.

En tercer lugar, no existe a la fecha, un estudio que relacione la clínica (presencia o ausencia de signos de hiperactividad muscular) con las características anatómicas del músculo de la columela (normotrófico o hipertrófico).

***"El mejor profeta del futuro es el pasado".***
Mark Twain (1835-1910)

# 2- HISTORIA DE LA CIRUGIA NASAL



Busto de Nefertiti (periodo aproximado 1340 a.C.).
Museo Charlottenburg - Berlín, Alemania.

Antes de sumergirnos en el análisis del músculo de la columela, es pertinente referirnos al desarrollo de la cirugía nasal en el transcurso del tiempo.

La primera mención de la palabra Rinoplastia aparece en la obra de von Graefe en 1818, "Rhinoplastik, oder die Kunst den verlust der Nase …", veinte años antes de que surgiera el nombre de nuestra especialidad, tal como se la conoce en la actualidad.

Precisamente, fue Edmund Zeis, quien en su tratado de 1838, "Handbuch der Plastischen Chirurgie", bautiza así a esta rama de la cirugía. El mismo Zeis definía a la cirugía plástica como "la parte de la cirugía que se refiere a la restitución viviente de partes perdidas". (29)

Para Dieffenbach la cirugía plástica es la "flor de la cirugía". Agregaba que, su cultor, el cirujano plástico, "debe ser líder en imaginación y en innovación". (151)

El origen de la cirugía plástica nasal está en la antigüedad, acompaña al hombre desde un tiempo inmemorial.

Quizá, debido a la creencia que "sólo aquellos sin defectos físicos serán admitidos en el Reino de Osiris", la rinoplastia haya adquirido tal trascendencia milenaria.

Con la intención de que no pudiera acceder al reino de los elegidos, con total ferocidad, se acometió contra las imágenes del más odiado de los faraones egipcios, Akenatón. Sus bustos fueron agredidos, sufriendo principalmente, la amputación de su nariz. Akenatón, el faraón herético, no pudo gozar del beneficio de la rinoplastia reconstructiva.

En el papiro de Ebers, que corresponde al año 2.000 a. de J.C., descubierto en Tebas en 1872, aparece en forma detallada la cirugía correctiva de la fractura nasal. (151)

Como se sabe, el tratamiento de las fracturas nasales era una práctica frecuente en el Egipto de los años 1.600 a. de J.C., como está referido en el papiro de Edwin Smith, 1550 a. de J.C. La reducción de la fractura era inmovilizada con "dos tapones de lino saturados de grasa en los orificios nasales". (99, 187)

La cirugía ejercida en la India está íntimamente relacionada a la rinoplastia. En la antigüedad, tenían los hindúes la costumbre de amputar la nariz, ya sea como castigo o por venganza, o simplemente como medio para causar humillación.

En ciertos casos, los maridos injuriados eran los encargados de amputar la nariz de su esposa infiel, utilizando un machete, mientras la víctima era firmemente sujetada por los amigos más íntimos del marido.

La reparación de la amputación de la nariz de Lady Surpunakha, cuyo castigo fue decretado por el príncipe Lakshmana, ocupa un lugar sobresaliente en la historia de la reconstrucción nasal.

La cirugía oftalmológica y la de nariz eran consideradas como una cirugía menor (shâlâkia).

Según Zeis (1863), las primeras reconstrucciones nasales fueron realizadas por integrantes de la casta de los Brahmines hacia el año 1.500 a. de J.C.

En Kangra, ciudad localizada al norte de la India, alrededor del año 1.000 a. de J.C., la familia Hakin realizaba la rinoplastia en forma secreta, pasándose el conocimiento de la técnica de reconstrucción, de padres a hijos,

Contemporáneo a aquéllos, la familia Khanghaira, se dedicaba a la reconstrucción nasal con una técnica particular, que era celosamente guardada como secreto familiar, hasta el punto de no permitir la entrada a la sala de operaciones, a las hijas solteras, porque se corría el riesgo de que al casarse transmitieran la técnica secreta a la familia del marido. (151)

La pena de amputación de la nariz era una práctica frecuente en la época de los **Vedic** (2.500-3.000 a. de J.C.), por lo que podemos inferir que su reconstrucción data de esa época.

Contaban con 101 instrumentos, que probablemente eran fabricados con hueso, o en el mejor de los casos con cobre. Nos estamos refiriendo a una época previa al descubrimiento del hierro. (99)

En su libro **Sushruta Samitá** (600 a. de J.C.), Sushruta transcribe una detallada técnica utilizada por sus predecesores, miembros de la "casta de los albañiles", utilizando la piel de la mejilla para reconstruir la nariz.

Menos conocido que el libro de Sushruta, es la obra de Vagbhat, quien en su libro **Ashtanga Hridyans**, describe la reconstrucción nasal, valiéndose también, de la mejilla como zona dadora. (133, 151)

La rinoplastia primitiva, ideada por los indios, como se dijo, tenía a la mejilla como proveedora de tejido.

Posteriormente se pasó a la frente, ***ex ore***, conociéndose en la actualidad, este método tradicional, con el nombre de **"Método Indio".** (Almast, 1976)

La costumbre de la mujer india de adornar su frente con una joya, abona la hipótesis de que es una modalidad derivada de la necesidad de disimular la cicatriz, secuela de la reconstrucción nasal, a consecuencia del acto punitorio de la infidelidad conyugal femenina.

En Europa, en el año 685 sube al trono Justiniano II, que fue llamado **Rinótmetos**, por la pérdida parcial de su nariz al ser destronado. Su mutilación por parte de sus enemigos fue motivada para asegurarse que nunca más sería nombrado Emperador, ya que tal honor estaba reservado a personas que no tuvieran deformidad física alguna. Mientras estuvo desterrado, Justiniano II, utilizó una prótesis de oro, hasta el momento en que se le realizó la reconstrucción. Salvado su defecto, tras recuperar la integridad nasal, tras cruenta lucha, pudo recuperar su trono. (151)

Este hecho histórico probaría que la técnica de reconstrucción nasal fue introducida en Europa nueve siglos antes que se difundiera la conocida obra de Tagliacozzi, en 1597. **(Fig. nº 1)**

La familia siciliana Branca, padre e hijo, en 1430 da a conocer la técnica de reconstrucción nasal, utilizando la piel de la cara interna del brazo, denominada más tarde **"Método Italiano"**, con el ánimo de diferenciarlo del ya mencionado **"Método Indio".**

¿Como le llegó a la familia Branca el conocimiento de la técnica ancestral de la rinoplastia reconstructiva?

El colgajo indio llegó a Grecia traída por misioneros Budistas; y desde Grecia pasó a Italia.

Los sucesores de los Branca, parece ser, fueron los Vianeo, una familia de Calabria, formada por el padre y sus tres hijos. En un libro contemporáneo a Vincenzo Vianeo, se puede leer*: "Vincentius Vianeus, maidaneus, qui primus labia et nasos mutilos instaurando artem cogitavit…".*

En la misma Calabria, otro contemporáneo de la famila Branca fue Bojani, quién practicaba la reconstrucción nasal usando la mejilla como zona dadora. (130)

Leonardo Fioravanti (1551) vio operar a los Vianeo. Para ello, se hizo pasar por un paciente.

En su libro *"Tesoro della Vita Humana"* relata lo siguiente: *"Estando en Africa sucedió un extraño acontecimiento. Un español llamado Andrés Gutiero, de unos 29 años, tuvo una riña con un soldado, el cual, en la pelea le cortó la punta de la nariz, cayendo el fragmento en la arena; el herido recogió el fragmento y me lo trajo; lo lavé con orina y lo coloqué de nuevo en la nariz, fijándolo y rodeándolo de bálsamo; a los ocho- diez días cuando lo descubrí hallé que había prendido, el fragmento estaba firme y vivo; lo vendé de nuevo y el fragmento reimplantado se conservó definitivamente".*

Es probable, también, que fueran los árabes, conocedores de la técnica de reconstrucción nasal originada en la India y sean estos los que la hayan llevado a Italia.

Los números arábigos, llamados así por haber sido difundidos por los árabes, en realidad, provienen de la India. Entonces, es comprensible que la técnica de reconstrucción nasal practicada por los indios, haya seguido el mismo camino.

De Italia se irradió a Francia. Una cosa es cierta; en aquella época existía un gran número de enfermos de lepra y sífilis, dos enfermedades que afectan el apéndice nasal; mientras que la amputación de la nariz estaba prohibida.

Precisamente en Italia tomó auge la cirugía reparadora, en especial la reconstrucción nasal, gracias a otro gran cirujano, Tagliacozzi, nacido en 1545, quién residió en Bolonia y haya sido nominado el "padre de la cirugía plástica como ciencia antigua".

Fue autor del primer libro de cirugía plástica titulado ***"De Curtorum Chirurgia per Insitionem"*** publicado en Venecia en el año 1597. **(Fig. nº 1)**

En dicho libro, que contiene 22 grabados, se describe la técnica de rinoplastia reconstructiva, como sigue:

1- ***"Disección de un colgajo cutáneo en puente, en la cara anterior del brazo.***
2- ***Colocación de un lienzo fino, entre el colgajo y la superficie cruenta del brazo, hasta lograr una relativa cicatrización.***
3- ***Sección de una de las líneas (extremos) de inserción del colgajo. En queiloplastia, la línea superior; en rinoplastia, la línea inferior.***
4- ***Reavivamiento de los bordes de la nariz o del labio, mutilados.***
5- ***Reavivamiento de los bordes del colgajo.***
6- ***Reunión del colgajo con la zona defectuosa y fijación del brazo en posición adecuada.***
7- ***Confección del tabique y de los orificios nasales.***
8- ***Fijación del tabique al labio superior y modelado de la nariz".*** (99)

Los teólogos de su tiempo lo atacaron fuertemente, acusándolo de hereje, considerando que su actuación se oponía a la obra divina.

Un contemporáneo suyo, Gabriel Fallopio, que se mostraba contrario a la reconstrucción nasal, aconsejaba el empleo de prótesis, afirmando: "Yo recomiendo el uso de una nariz artificial antes de someterse a semejante tortura".

En el siglo XVII, otro italiano, Antonius Molinetti, en 1625 realiza la reimplantación de una nariz amputada, cuyo espécimen fue trasladado dentro de una hogaza de pan caliente, para ser suturado en su sitio.

Inglaterra exporta a través del artículo publicado en el periódico "Gazette de Madrás" (o tal vez en el "The Gentleman`s Magazine") en el año 1793, la imagen de Cowasjee A. Mahratta con su nariz reconstruida, que prácticamente dio la vuelta al mundo.

Al mencionado Cowasjee, un "boyero" parsi, se le amputaron una mano y la nariz, por orden del sultán Fath Ali Nawab de Mysore, como castigo por trabajar al servicio de los ingleses. **(Fig. nº 2)** (92, 151, 187)

La cirugía de la nariz ha sido, sin duda, el motor más potente que ha movido la cirugía plástica.

Karl Ferdinand von Graefe escribió en 1818 su libro Rinoplastik, considerado como la publicación más importante después de la de Tagliacozzi.

En esta obra describe tres métodos para la reconstrucción nasal, el **"Método Italiano"**, el **"Método Indio"** y el que empleaba él, al que denominó **"Método Alemán".**

Dieffenbach, en 1829, utiliza un colgajo en V-Y para la reconstrucción de la columela. Se lo llamaba doctor de los doctores y la canción dedicada a él, decía:

***"¿Quién no conoce al doctor Dieffenbach?***
***El doctor de los doctores, corta brazos y piernas***
***y hace narices y orejas nuevas".***

Fue el primer cirujano que en el año 1845, intentó reducir una nariz grande, resecando los tejidos blandos a través de una incisión externa.

Merece ser mencionado, también, la reparación nasal, utilizando la técnica conocida como **"Método Francés"**, propuesta por Larrey (1830) y fervorosamente defendida por Serre (1842), tal como lo expresa Nelaton, en su obra de 1904. (130)

Pero recién en 1887, John Orlando Roe, de Nueva York, publica el primer caso de corrección nasal por vía endonasal, persiguiendo sólo fines estéticos.

En 1891 en una segunda publicación, describe la técnica completa de corrección nasal, utilizando un abordaje endonasal. (22, 29, 119)

En el siglo pasado (Siglo XX), aparece un personaje, considerado como el impulsor del desarrollo de la rinoplastia estética. Se trata de Jaques Joseph, quien divulga su técnica en la obra **"Nasenplastik und Sonstige Gesichtsplastik…"**, que vio la luz en 1928, a pesar de que se refiere a

trabajos realizados anteriormente. Sus primeras publicaciones son de 1898 y de 1904. **(Fig. nº 3)**

Joseph informó a la sociedad médica Berliner Medizinische Gesellschaft, el 11 de mayo de 1898, la realización de una rinoplastia por vía externa, con las consiguientes e inaceptables cicatrices.

Seis años después, el 19 de abril de 1904, comunica la realización de una rinoplastia por vía endonasal.

Entre sus discípulos, sobresalen los norteamericanos Joseph Safián y Gustave Aufrich, quienes se encargaron de difundir y enriquecer a la incipiente rinoplastia estética. (22, 27, 119, 151)

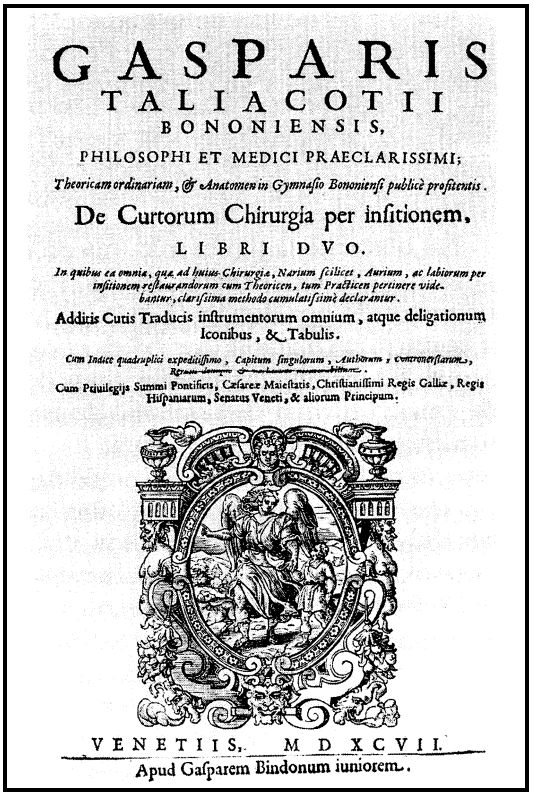
GASPARIS
TALIACOTII
BONONIENSIS,
PHILOSOPHI ET MEDICI PRAECLARISSIMI;
Theoricam ordinariam, & Anatomen in Gymnasio Bononiensi publicè profitentis.
De Curtorum Chirurgia per insitionem,
LIBRI DVO.
In quibus ea omnia, quæ ad huius Chirurgiæ, Narium scilicet, Aurium, ac labiorum per insitionem restaurandorum cum Theoricen, tum Practicen pertinere videbantur, clarissima methodo cumulatissimè declarantur.
Additis Cutis Traducis instrumentorum omnium, atque deligationum Iconibus, & Tabulis.
Cum Indice quadruplici expeditissimo, Capitum singulorum, Authorum, controversiarum, Rerum omnium ~~[illegible]~~.
Cum Priuilegijs Summi Pontificis, Cæsareæ Maiestatis, Christianissimi Regis Galliæ, Regis Hispaniarum, Senatus Veneti, & aliorum Principum.
VENETIIS, M D XCVII.
Apud Gasparem Bindonum iuniorem.

Figura nº 1 – Portada del libro de G. Tagliacozzi.




Figura nº 2- The Gentleman`s Magazine. Madrás, año 1793



Figura nº 3 - J. Joseph impulsor de la cirugía nasal moderna.

Es sin duda, el siglo XX, la era de mayor desarrollo de la cirugía plástica nasal. Pero esa no es razón suficiente para hacer creer que la rinoplastia ha tocado su techo. Son muchos los puntos que necesitan ser investigados y aclarados en pro del crecimiento de nuestra especialidad.

***"Sigue las instrucciones de un solo maestro: La naturaleza".***
Rembrandt.

# 3- EMBRIOLOGIA



The beginnings of Life- Kupka (1903) - New York.

En este punto, es conveniente relacionar, si existiera, el desarrollo del músculo de la columela con factores que actúan en el período del crecimiento embrionario.

**Desarrollo de la nariz y del labio superior**

En la etapa inicial, en un embrión de 25 días, el centro de las estructuras faciales en desarrollo, es una depresión ectodérmica, denominada *estomodeo*. **(Fig. nº 4)**

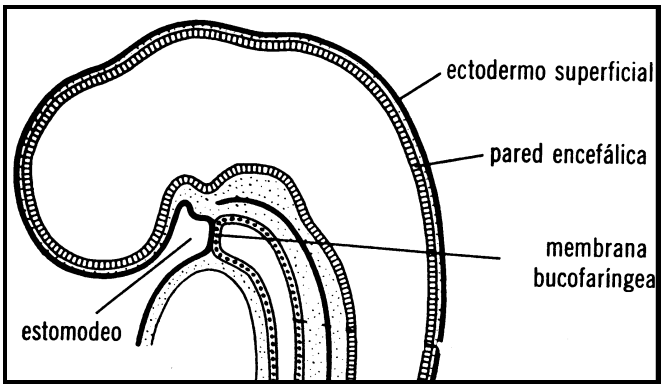


Fig. nº 4 – Corte sagital del extremo cefálico de un embrión de 25 días.

En el embrión de cuatro semanas y media, el *estomodeo* está constituido por una serie de elevaciones formadas por proliferación del mesénquima. Los procesos mandibulares se advierten caudalmente al *estomodeo*; los procesos maxilares, lateralmente, y la prominencia frontal en dirección craneal.

A cada lado de la prominencia frontal e inmediatamente por arriba de estomodeo se observa un engrosamiento local del ectodermo superficial, la *placoda nasal*. **(Fig. nº 5)**

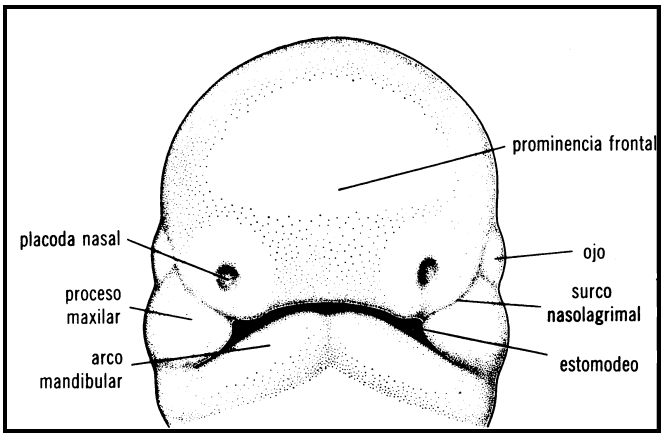


Fig. nº 5 – Vista frontal de embrión de cuatro semanas y media

Durante la quinta semana aparecen dos pliegues de crecimiento rápido, los *procesos nasolaterales y nasomedianos*, que rodean a la *placoda nasal*, la cual forma el suelo de una depresión, la fosita nasal.

Los *procesos nasolaterales* formarán las alas de la nariz y los *procesos nasomedianos* originarán las porciones medias de la nariz; el labio superior; el maxilar; y todo el paladar primario.

Mientras tanto, los *procesos maxilares* se acercan a los *procesos nasomedianos y nasolaterales*, estando separados de los mismos por sendos surcos. **(Fig. nº 6)**

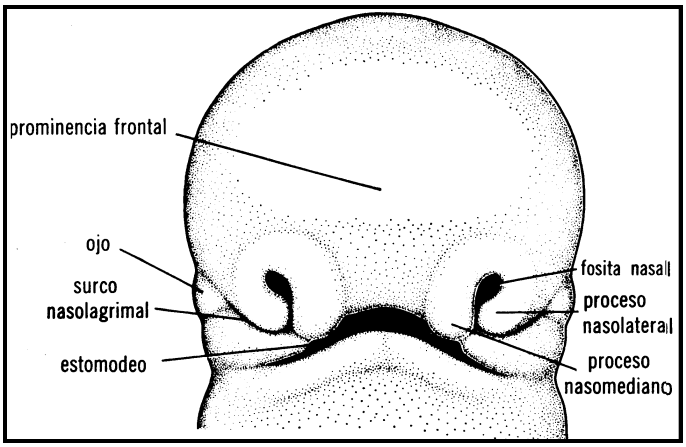


Fig. nº 6 – Vista frontal de embrión de seis semanas.

En las dos semanas siguientes, se modifica mucho el aspecto de la cara. Los *procesos maxilares* siguen creciendo en dirección medial y comprimen los *procesos nasomedianos* hacia la línea media.

En una etapa ulterior, estos procesos se fusionan entre sí; esto es, logrando que el surco que los separaba, sea borrado por la migración del mesodermo de los procesos adyacentes y también se unen con los *procesos maxilares* hacia los lados.

En consecuencia, el labio superior es formado por los *procesos nasomedianos* y los dos *procesos maxilares*. **(Fig. nº 7)**

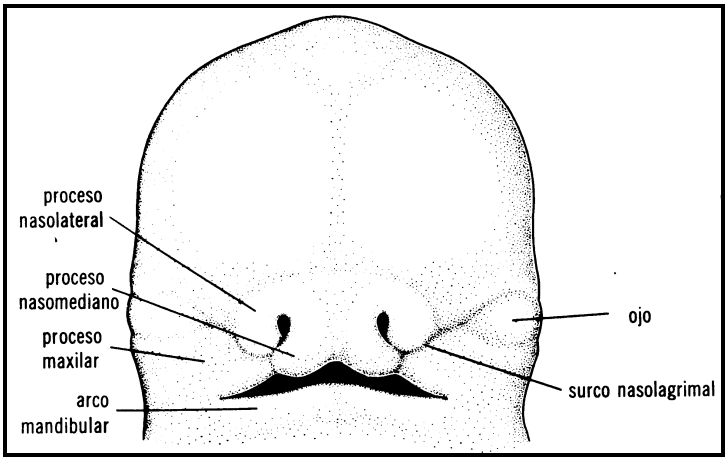


Fig. nº 7 – Vista frontal de embrión de siete semanas.

En el desarrollo normal, el labio superior nunca se caracteriza por poseer hendiduras. (54, 124)

Además de participar en la formación del labio superior, los *procesos maxilares* también se fusionan, en un breve trecho, con los procesos del arco mandibular, los cuales forman los carrillos y rige el tamaño definitivo de la boca.

La manera en que se unen los *procesos maxilares* con los *nasolaterales* es algo más complicado. En la etapa inicial, estas estructuras están separadas por un surco profundo, el *surco nasolagrimal.* **(Fig. nº 8)**

La fusión de los procesos sólo ocurre cuando este surco ha sido cerrado y da forma al conducto *nasolagrimal.* (95, 96, 101, 124, 180, 181)

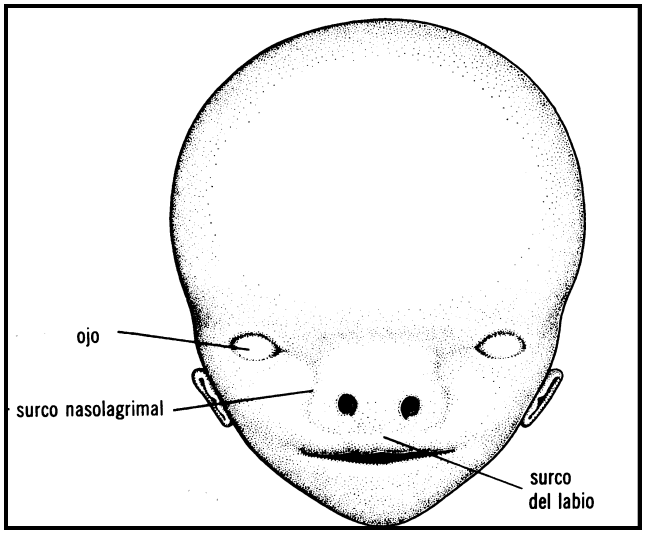


Fig. nº 8 – Vista frontal de embrión de diez semanas.

## Segmento intermaxilar

Los *procesos nasomedianos* se fusionan, tanto en la superficie, como en la profundidad. Las estructuras formadas por la unión de estos procesos reciben, en conjunto, el nombre de segmento intermaxilar, que consiste en lo siguiente:

1) El componente labial, que forma el surco del labio superior, también llamado *filtrum.*
2) El componente maxilar superior, que lleva los cuatro incisivos.
3) El componente palatino que forma el paladar primario triangular.

En dirección craneal el segmento intermaxilar se continúa con la porción rostral del tabique nasal, el cual proviene de la *prominencia frontal*. **(Fig. nº 9)**

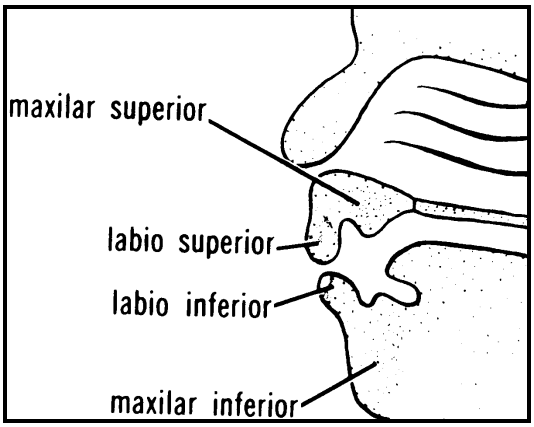


Fig. nº 9 –Vista lateral de embrión de nueve semanas.

## Malformaciones congénitas

Según Stark (101), las deformidades situadas por delante del agujero incisivo, son causadas por la falta de una penetración mesodérmica adecuada y de desaparición verdadera de tejido en los surcos que separan los procesos nasomediano y maxilar. En este tipo se incluyen a: labio superior hendido, maxilar superior hendido y hendidura entre paladares primarios y secundarios.

Los defectos situados por detrás del agujero incisivo dependen de la falla de fusión de las crestas palatinas e incluyen a: paladar hendido secundario y úvula hendida.

El tercer grupo corresponde a combinación de hendiduras situadas por delante y por detrás del agujero incisivo. (54)

Se acepta, en general, que el factor etiológico principal del labio y del paladar hendido, tiene carácter genético. El factor ambiental no ha sido acabadamente demostrado. (101, 180, 181)

Las malformaciones congénitas centrofaciales, no sólo se expresan como hendiduras, sino también como hiperplasias nasales. Nelaton y Ombrédanne refieren anomalías nasales hiperplásicas, que tuvieron sus resoluciones quirúrgicas satisfactorias. (130)

## Análisis anátomo-embriológico

Lo expuesto precedentemente contribuye a entender el origen y el desarrollo del músculo de la columela.

La hendidura labio-maxilo-palatina, sobreviene por una falla en la fusión de los procesos maxilares y un déficit en la penetración del mesodermo.

Siguiendo este razonamiento, podemos pensar que el hiperdesarrollo del músculo de la columela obedece a fallas ocurridas durante la vida embrionaria.

Por alguna causa, difícil de dilucidar, tal vez de carácter genético o de carácter congénito, se produce una penetración desmedida del mesénquima, que dará origen al músculo de la columela, entre la fusión de los componentes del segmento intermaxilar.

Prueba de ese desorden, de carácter hipertrófico, es el caso publicado en 1981 por Bruce Bauer y colaboradores. En dicho trabajo describe un caso inédito de deformidad nasal congénita, caracterizada por una punta nasal ancha, cuya deformidad se incrementaba cuando el niño reía. Todo ello causado por un músculo de desarrollo exagerado que nace en la espina nasal anterior (***spina nasalis anterior***) y toma inserción en los huesos propios (***os nasale***). **(Fig. nº 10)** (7)

Este particular músculo medionasal, tiene la disposición y la ubicación similar al músculo de la columela que investigamos.

Dicho error congénito, nos muestra como sería el músculo de la columela, cuando nuestros ancestros tenían la necesidad fisiológica de poseer un músculo más desarrollado; ya sea por necesidades olfatorias o necesidades respiratorias, por razones de índole climático.

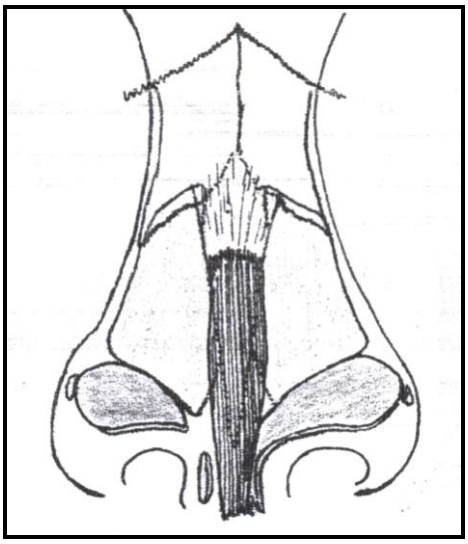

Fig. nº 10 – Esquema de anomalía medionasal.

***"No hay líneas rectas en la naturaleza,***
***la naturaleza aborrece las líneas rectas".***
Sir H. Gillies.

# 4- ANTROPOMETRIA

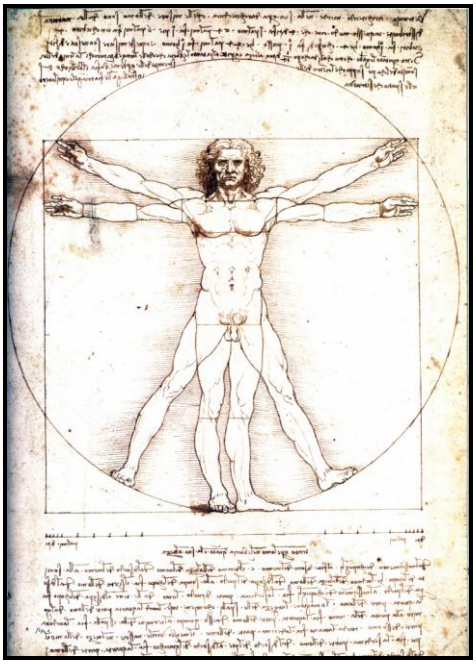

De architectura de Vitruvio -
Leonardo Da Vinci (1452-1519) (26)

El músculo de la columela modifica, por su acción, las líneas y ángulos que pertenecen cefalométricamente a la región naso-labial **(*regio nasalis, sulcus nasolabialis y regio oralis)***.

Los puntos de referencia anatómicos en la superficie de la cara, tienen una real importancia en el estudio clínico preoperatorio.

Leonardo Da Vinci, ingeniero, arquitecto, escultor, artista, biólogo y anatomista, en la época del Renacimiento, entre otras cosas, trabajando sobre la armonía facial, determinó que la misma puede ser dividida en tres tercios. En los rostros armoniosos, estos tercios deben ser iguales entre sí. (150)

Esas proporciones, con leves variaciones, son esenciales en el equilibrio estético de la cara. **(Fig. nº 11)** (9, 10, 13, 78,139)

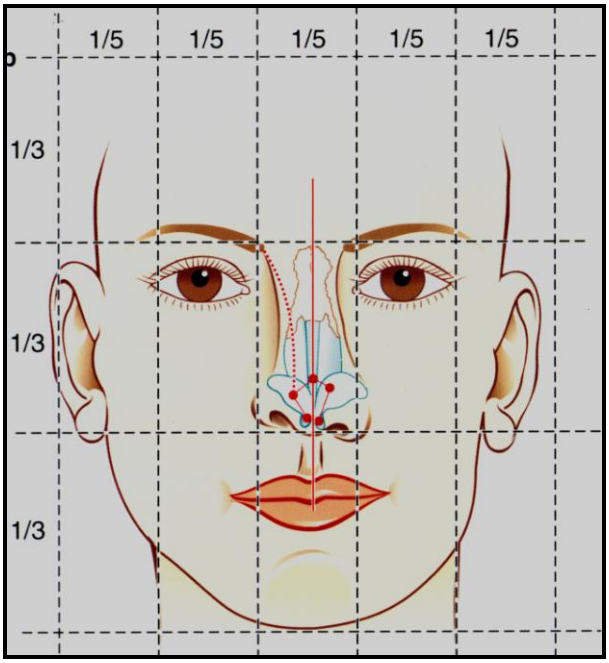


Fig. nº 11 – Proporciones faciales.

La mezcla de diferentes grupos étnicos, debido a la migración de los pueblos y a la conquista de los ejércitos, ha determinado que existan un sinnúmero de variantes en las características de la estructura nasal.

Resulta difícil, desde el punto de vista clínico, reconocer certeramente un determinado estereotipo nasal de acuerdo a su origen étnico.

Jacques W. Maliniac, en 1934, aclaraba que *"la nariz posee características raciales marcadas y fáciles de discernir. En un entorno ajeno, dichas características pueden llegar a ser perjudiciales. Una nariz negroide es una clara desventaja social y económica para un caucásico de piel oscura".*

La nariz tiene variaciones de acuerdo a la raza, al sexo y a la interacción de factores genéticos, como: la rectitud del tabique nasal; altura y ancho del puente nasal; posición y forma de la punta nasal; forma y tamaño de las narinas; posición y espesor de las bases alares; y largo y ancho de la columela.

La columela ocupa un lugar central, como una graciosa columna que soporta a la punta nasal. Se eleva desde el centro del labio superior, separando a cada lado el introito de las vías aéreas.

También el labio superior tiene variaciones propias de la raza y el sexo y debido a circunstancias como: Altura y ancho; fortaleza del músculo; grado de expresión; grado de implantación pilosa; curva del arco de cupido; ancho de borde mucocutáneo; profundidad del filtrum; dirección y altura de las columnas

del filtrum; relleno del bermellón; apariencia del tubérculo; y grado de eversión. (124)

El largo del labio superior debe ser tal, que deje al descubierto hasta un tercio de los incisivos. Cuando el labio asciende, por ejemplo, al momento de reír, debe cubrir por lo menos un cuarto de los incisivos. **(Foto nº 5)**

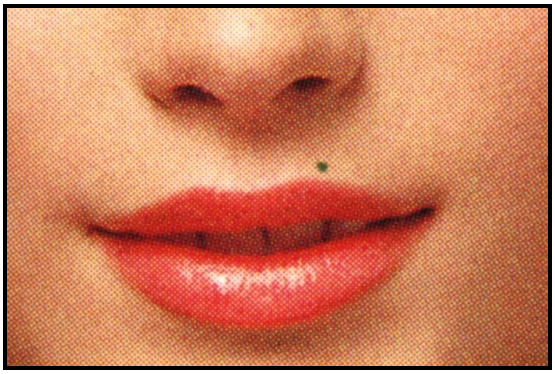

Foto nº 5 - Labio superior modelo

Farkas y Lindsay realizando mediciones en la columela y en el labio superior, en jóvenes de ambos sexos, encontró las siguientes cifras:

| | Masculino | Femenino |
|---|---|---|
| Largo de la columela: | 10-16 mm. (12.3 mm.) | 9-15 mm. (12.2 mm.) |
| Ancho de la columela: | 7-10 mm. (8.2 mm.) | 6-9 mm. (7.9 mm.) |
| Altura medial del labio superior: | 18-26 mm. (22.0 mm.) | 16-24 mm. (20.0 mm.) |

Franz en Ohio, en 40 mediciones sobre labios normales, encontró que existe una constante entre la distancia que separa las columnas del filtrum y la distancia que separa ambas comisuras. El ancho del filtrum debe ser casi un cuarto (3.75) del ancho de la boca. **(Fig. nº 12)** (124)

Las mediciones realizadas en sujetos caucásicos, de raza negra o en orientales, arrojaron las siguientes cifras: **(Fig. nº 12 y 13)**

| | Caucásicos | | Negros | | Orientales | |
|---|---|---|---|---|---|---|
| | M | F | M | F | M | F |
| Altura columela | 1.3 | 1.1 | 1.0 | 0.9 | 0.6 | 0.5 |
| Ancho columela | 0.8 | 0.6 | 0.9 | 0.7 | 0.6 | 0.7 |
| Ancho base nasal | 3.6 | 3.3 | 4.4 | 4.5 | 4.3 | 3.9 |
| Altura medial labio | 2.4 | 2.2 | 2.6 | 2.9 | 2.2 | 1.9 |
| Ancho filtrum | 1.5 | 1.3 | 1.2 | 1.3 | 1.2 | 1.1 |
| Ancho del labio | 6.3 | 5.7 | 7.2 | 5.7 | 5.6 | 5.3 |

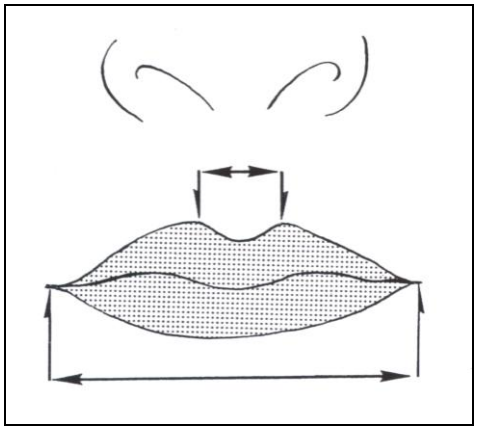

Fig. nº 12 - Mediciones labiales.

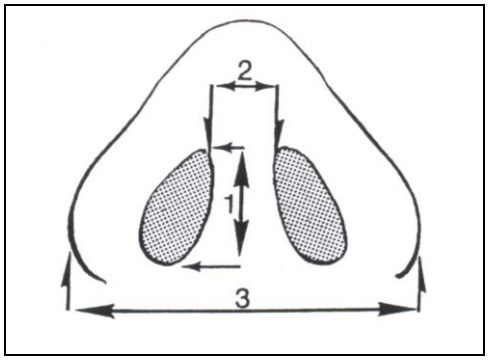


Fig. nº 13 - Mediciones nasales.

Los antropólogos describen las diferencias físicas que existen en la forma de la nariz, que se encuadran en los distintos grandes grupos raciales: caucasoide (blanco), mongoloide (amarillo) y negroide (negro). (159)

Es clásica la variedad que presentan las diferentes disposiciones de las narinas, propias a cada grupo étnico, que se expresan como verticales, oblicuas u horizontales.

La disposición vertical en una nariz estrecha, **leptorrinia,** es propia de la raza blanca (Europea); la disposición oblicua, en una media, **mesorrinia**, se corresponde con la raza amarilla (Asiática) y la disposición horizontal, en una nariz plana, **platirrinia**, es propia de la raza negra (Africana). (48-51, 103, 119)

En los climas fríos hay un predominio del sistema muscular constrictor, expresándose en la nariz leptorrinia.

Por el contrario, en los climas cálidos, se privilegia al sistema dilatador, con un aumento en el ancho de la abertura piriforme, en consecuencia, propio de la nariz platirrinia. (2, 36)

En la nariz negroide, la punta nasal es gruesa y bulbosa; la base nasal es gruesa y ancha; y la orientación de las narinas es prácticamente horizontal.

En la nariz mongoloide, la punta nasal no suele ser bulbosa; la base nasal es menos ancha y menos gruesa; y la orientación de las aberturas nasales es ligeramente oblicua.

La nariz caucasoide, tal vez sea la que tiene mayor variación en la forma y la disposición.

Los caucásicos tienen narices que van desde la nariz corta de los irlandeses, la delgada y recta de los escandinavos y la gran nariz de los franceses hasta la más aquilina de los italianos.

Por tal razón, se conocen varios subgrupos, a saber: Nórdica; Báltica Oriental; Alpina; Dinárica (Balcanes); Armenoide (medio oriente); Semítica; Mediterránea y Mediterránea Oriental.

De cualquier manera, la base nasal es menos ancha y la dimensión mayor de las narinas es vertical. La punta nasal tiene una forma muy variada.

M. Broca piensa que el índice nasal es uno de los mejores métodos para distinguir los diferentes grupos étnicos.

Es la relación que existe entre el ancho y el largo de la nariz. (36, 119)

$$\frac{\text{Ancho nasal x 100}}{\text{Largo nasal}}$$

El índice nasal cefalométrico arroja resultados que sugieren a que grupo étnico corresponde.

La leptorrinia tiene un índice nasal por debajo de 70 y es propia de la raza blanca. **(Fig. nº 14)**

La mesorrinia tiene un índice nasal entre 70 y 85 y se corresponde con la raza amarilla. **(Fig. nº 15)**

La platirrinia tiene un índice nasal por arriba de 85 y pertenece a la raza negra. **(Fig. nº 16)** (103, 132)

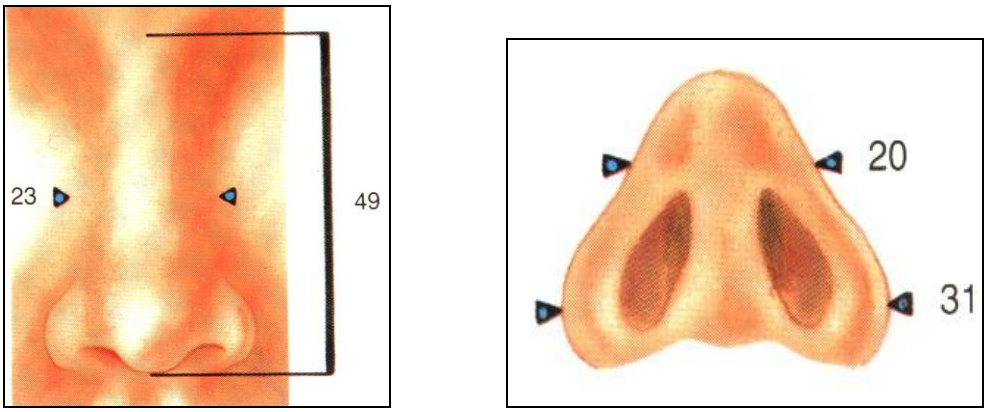


Fig. nº 14 - Leptorrinia.

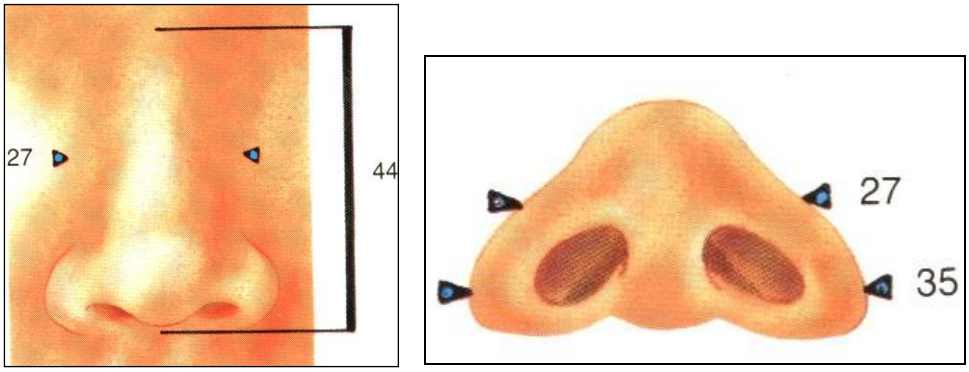


Fig. nº 15 - Mesorrinia.

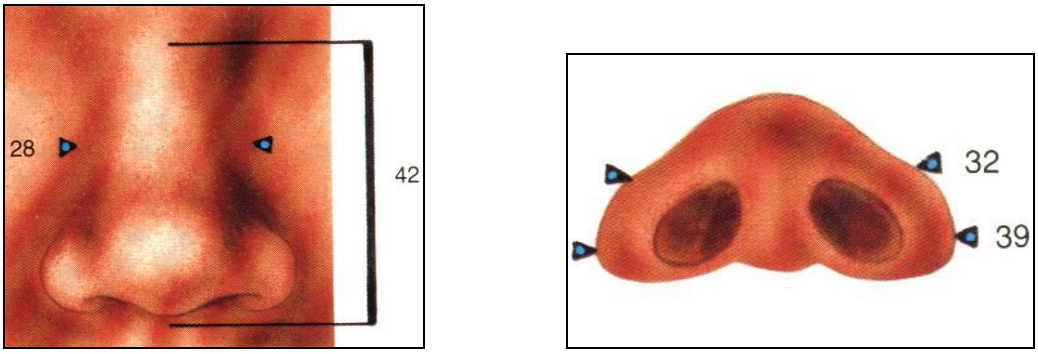


Fig. nº 16 - Platirrinia.

## Análisis anátomo-antropométrico

El hiperdesarrollo del músculo de la columela, es más frecuente en las narices de raíz caucásica; y en menor grado en las narices indoamericanas.

Posiblemente, este hallazgo, obedezca al mayor largo de la columela. Tiene mayor presencia en las leptorrinias que en las platirrinias.

Por otro lado, fortalece el argumento que el músculo de la columela no tiene una participación importante en la mecánica respiratoria.

La forma de la nariz es más importante que sus dimensiones absolutas o relativas, por lo que resulta más efectiva la observación, que el empleo de un caliper u otro instrumento o método de medición.

Sin embargo, es digno reconocer que el grado de apertura del ángulo nasolabial, es el pivote, alrededor del cual gira el estudio relacionado con el músculo de la columela. **(Fig. nº 17**) (119, 159)

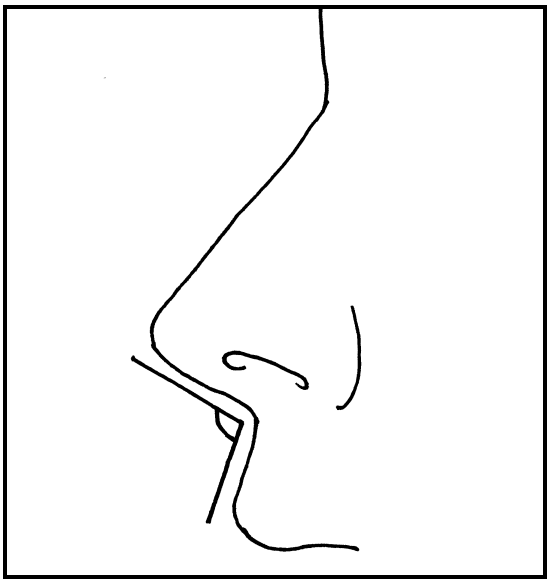

Fig. nº 17 – Angulo nasolabial.

***"La naturaleza tiene perfecciones para demostrar que es imagen de Dios, e imperfecciones para probar que sólo es una imagen".***

Blaise Pascal.

# 5- ANATOMIA

Detalle de anatomía de la cara –
Leonardo Da Vinci – (1452-1519) (26)

La columela es la parte de la base nasal que se extiende desde la punta nasal hasta la parte superior del filtrum, separando a ambos lados, a los orificios nasales.

El extremo posterior de la columela es más ancho que el anterior, debido a la divergencia de los extremos posteriores de las ***crus medialis*** de los cartílagos alares.

La columela *"está invadida por los músculos depresores del tabique nasal, que nacen de las fosas incisivas del maxilar. Los músculos se insertan en la parte caudal del tabique y algunas fibras se extienden hasta la parte cefálica del ala de la nariz. Su principal función es mantener tenso el tabique membranoso".* (29, 119)

Ese músculo de la columela, posee una importante disparidad en su denominación, descripción y concepción, lo que origina confusión entre los

cirujanos y anatomistas. Los textos clásicos de anatomía y otros, más modernos, inspirados en la obra de Testut (2, 3, 24, 36, 68, 98, 104, 112, 122, 123, 126, 164, 189, 190, 203, 204, 207, 208) describen al músculo ***mirtiforme*** como "…*un pequeño músculo aplanado e irradiado, situado debajo de las aberturas nasales, inmediatamente por detrás del labio superior"* que se origina *"…a nivel de la fosilla mirtiforme y en la eminencia que produce el diente canino". "Sus fibras se dirigen hacia la abertura de las fosas nasales, separándose a manera de abanico, dividiéndose en tres grupos: las fibras internas vienen a insertarse en el subtabique; las fibras medias se insertan en el borde posterior del cartílago del ala de la nariz; las fibras externas contornean este cartílago, describiendo una curva cuya concavidad se dirige arriba y adentro, continuándose con los fascículos posteriores del músculo t**ransverso**". "Descansa directamente sobre el esqueleto de la cara. Está cubierto por delante por la mucosa gingival, por el semiorbicular superior y los distintos fascículos que a este nivel terminan en el labio superior".*

Está inervado por el nervio facial. Su acción se explica porque *"reuniéndose con los hacecillos posteriores del músculo transverso, los fascículos externos del mirtiforme constituyen en la parte externa de la abertura nasal un semiesfínter, cuyas contracciones tienen por objeto estrechar este orificio. Los fascículos internos y los fascículos medios dirigen hacia abajo la parte inferior de la nariz, y de ahí el nombre de depresor del ala de la nariz con que generalmente se designa al **mirtiforme"**.*

En resumen*, "el **mirtiforme** baja el ala de la nariz y estrecha sus aberturas".* (190)

En publicaciones más recientes, empleando la terminología anatómica moderna, al músculo ***mirtiforme,*** se lo denomina ***M. depressor septi nasi.***

Este último, desde el ya mencionado origen, la ***fossa canina*** de la ***maxila***, se dirige hacia arriba y adelante para tomar inserción en la membrana del subtabique, borde inferior del cartílago cuadrangular del tabique y extremo posterior (pie) de la ***crus medialis*** del cartílago alar. (1, 12, 14-16, 29, 33, 34, 37, 44, 45, 53, 55, 74-77, 80, 86, 102, 103, 107, 120, 121, 129, 135-137, 140, 141, 152, 153, 160-163, 168, 170, 184- 186, 192, 209, 210)

La nueva denominación no vino acompañada de mayor claridad. Tanto es así, que J.C. Chalaye describe al ***mirtiforme*** y al ***M. depressor septi nasi***, como músculos diferentes, afirmando que el punto de convergencia de ambos está en la espina nasal anterior (***spina nasalis anterior***). (2, 3)

Otros autores lo confunden, o por lo menos no son lo suficientemente claros, cuando describen a la ***pars alaris*** del ***M. nasalis***, asimilándolo al ***M. depressor septi nasi.*** (74-77, 207)

Además de esta inserción distal aceptada por la mayoría, se le agregan, la ***spina nasalis anterior,*** (6, 56) la rodilla del cartílago alar, el tejido fibroso del domo, incluso continuándose con el "ligamento" del domo **(Fotos nº 6 y 7)** y en consecuencia, directamente formando parte del sistema músculo aponeurótico superficial (SMAS) de la nariz y por último, en la cara profunda de la piel de la columela y de la piel de la punta nasal.

Foto nº 6 – Disección en cadáver fresco

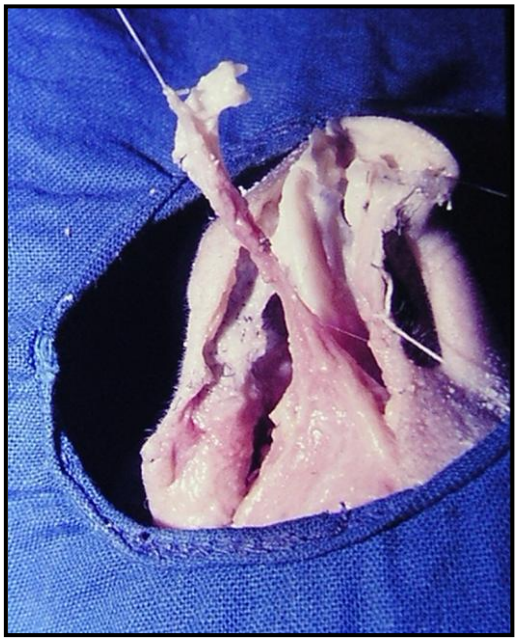

Foto nº 7 – Disección en cadáver fresco

No todos reconocen como parte integrante, ni como origen, del músculo de la columela, al ***fascículo nasal*** del ***Orbicular de los labios (M. orbicularis oris)***. (118, 152-154, 172-178, 184-186, 207)

Sin ánimo de aumentar la confusión, Told, describe al ***M. depressor septi nasi*** como la parte interna del "***depressor alae nasi***" ("inner part of depressor alae nasi muscle"); y a la ***pars alaris*** del ***M.nasalis*** como su parte externa ("outer part of depressor alae nasi muscle"). (192)

Otro tanto sucede con H. Gray, quien, se refiere al ***depressor alae nasi,*** como el músculo "…*pequeño, se origina en la fosita incisiva, desde donde asciende para insertarse en el septum y en la parte posterior del ala. Se recuesta en la membrana del subtabique y está cubierto por el labio. Es antagonista, llevando el ala hacia atrás y constriñe la abertura nasal y deprime la parte cartilaginosa del ala nasal"*. (81)

La irrigación es suministrada por la arteria de la columela. La arteria facial, antes de anastomosarse con la arteria angular, da las siguientes ramas: la arteria labial inferior, la arteria labial superior, la arteria de base alar y la arteria nasal lateral.

La arteria de la columela es rama de la labial superior. Corre desde atrás hacia adelante, superficialmente, en la intimidad del tejido celular subcutáneo.

En la mayoría de los casos es una sola arteria (68 %), pero pueden ser dos arterias (9 %) y en algunos casos no existir (23 %). En esta última

situación, la circulación proviene desde la punta nasal, a partir de la arcada arterial formada por las arterias nasales laterales de ambos lados. (88, 142,160, 194, 195)

Rethi (1934) menciona la irrigación de la columela y de la punta nasal de la siguiente manera:

***"Al efectuar la incisión transversal por el septum membranoso suelen sangrar dos pequeñas arterias. Lo más adecuado es tomar estos vasitos con pinzas de Kocher delgadas, ya que las pinzas más grandes aplastan el septum y se desprenden con facilidad, debido a su peso. Por lo demás y tal como mencioné en la primera exposición, la hemostasia es superflua, puesto que, transcurridos algunos minutos, la hemorragia se detiene sola, aún habiendo retirado las pinzas y no nos molesta en el transcurso de la operación". (A. Rethi)*** (155, 156)

El drenaje venoso se hace hacia la vena facial, por intermedio de las venas que acompañan a las arterias.

El drenaje linfático se dirige hacia atrás, desembocando en los ganglios linfáticos parotídeos.

La inervación motora se hace por medio del nervio bucal (**Rr. buccales**), ramo de nervio facial (**Nervus faciales**).

La sensibilidad es llevada por el **Rr. labialis superiores** hacia el **Nervus infraorbitalis**, ramo del **Nervus trigeminus**. (1, 68, 79, 80, 100, 104, 112, 125, 133, 142, 160, 164, 189, 194, 195, 197, 210)

Alrededor del orificio bucal se encuentran once músculos. Sin duda el más importante es el **orbicular de los labios** (***M. orbicularis oris***): *"... rodea el orificio bucal a manera de anillo".* **(Fig. nº 19)** (192)

Está formado por dos mitades absolutamente distintas, una mitad superior, el semiorbicular superior y por una mitad inferior, el semiorbicular inferior, los cuales forman el cuerpo de los labios. **(Esquema nº 1)** (54, 66, 111, 164, 189, 190)

El semiorbicular superior se extiende entre ambas comisuras, desde el ***Modiolus anguli oris*** y desde el borde libre del labio superior a la base de la nariz. Sus fibras se disponen de dos formas:

a) Las fibras de la porción principal son arciformes y se extienden de una comisura a la otra.

b) Las porciones accesorias son dos: el fascículo nasolabial que se dirige a la membrana del subtabique y el fascículo incisivo superior, que va a la fosita mirtiforme.

La contracción de las zonas periféricas, frunce los labios y los proyecta hacia adelante. **(Foto nº 8 y Fig. nº 18)**

La contracción de las zonas marginales, los frunce y los proyecta hacia atrás. (192)



Foto nº 8- Proyección labial.

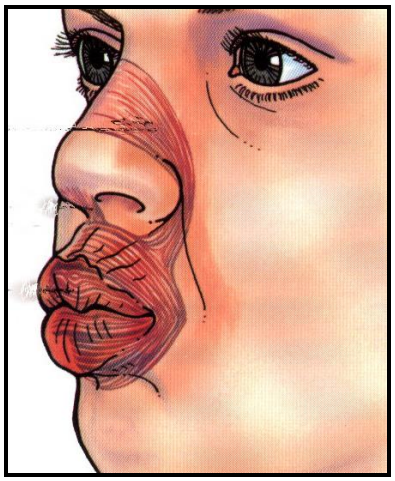

Fig. nº 18 - Contracción periférica.

La musculatura de la cara participa en diferentes funciones: Ingestión de alimentos, masticación, fonación, motilidad ocular, motilidad nasal y por último, la expresión facial.

Los músculos faciales, en general, tienen su origen en el periostio de los huesos faciales y toman inserción en la piel, mucosa, fascia o pericondrio.

En contraste con los músculos esqueléticos, los músculos de la expresión carecen de una bien definida aponeurosis. Por tal razón, es posible que una porción del músculo pueda contraerse aisladamente.

Griesman (1944), a los músculos nasales, que participan en el movimiento de los cartílagos alares y movilizan la piel nasal, los ha categorizado funcionalmente como: elevadores, versus depresores y dilatadores, versus constrictores.

Ellos son:

1) Músculos elevadores, acortan la nariz y dilatan las narinas: ***M. procerus, M. levator labii superioris alaeque nasi y M. anomalous nasi.***

2) Músculos depresores, alargan la nariz y dilatan las narinas: ***M. nasalis (pars alaris) y M. depressor septi nasi.***

3) Músculos compresores, alargan la nariz y comprimen las narinas***: M. nasalis (pars transversa) y M. compressor narium minor.***

4) Músculo dilatador, dilatan las aberturas nasales: ***Dilator naris anterior***. (82)

Los músculos de los distintos subgrupos tienen sus respectivos antagónicos, pero en general mantienen un equilibrio sinérgico, ya que son parte integrante del sistema músculo aponeurótico superficial nasal (SMAS nasal) y como tal, forman parte del SMAS facial. (108, 184-186)

La condensación fibrosa de tejido conectivo que se observa en el espacio que existe entre las rodillas de los cartílagos alares, descripto por Pintaguy como ligamento, es un elemento más del sistema músculo aponeurótico superficial nasal y tiene una participación activa en la mecánica respiratoria y en la expresión gestual. (106, 108)

Los músculos nasales están relacionados con los músculos faciales extranasales por intermedio del ***M. depressor septi nasi,*** en su condición de músculo oro-nasal (fascículo nasal del ***M. orbicularis oris***), debido a que aquellos músculos toman inserción en ambas comisuras. **(Esquema nº 1)** (152-154, 192, 207)

Fig. nº 19 - Musculatura peribucal.

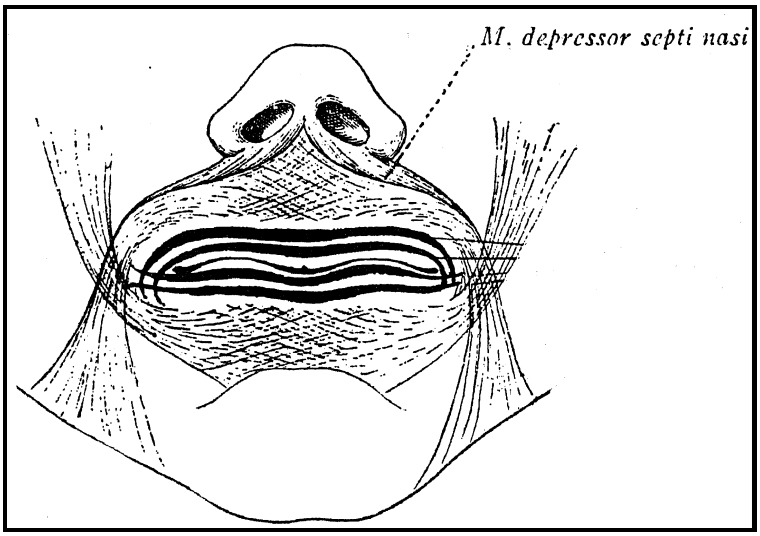


Esquema nº 1- Relaciones del M. depressor septi nasi

***"Ciencia a la mente, virtud al corazón".***
Anónimo

# 6- FISIOLOGIA

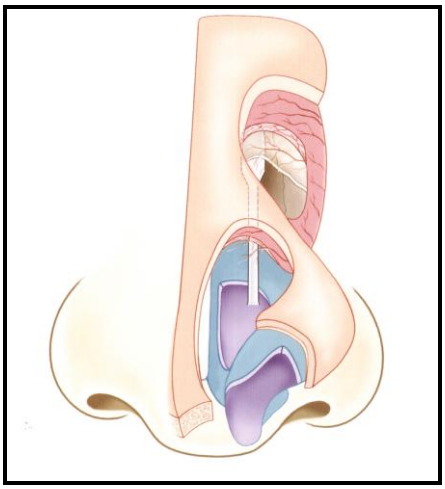

Para extraer mayores y mejores conclusiones de la investigación del músculo de la columela, es básico contar con elementos que nos ayuden a interpretar lo hallado en la misma.

La nariz es un "órgano multifuncional", ya que cumple funciones respiratorias, olfatorias, fonatorias, gustativas y sexuales, además de ser un importante reparo estético. (29, 106)

Para satisfacer una función respiratoria adecuada, se vale de los elementos anatómicos que contribuyen a dar forma a las fosas nasales. Dentro de los mismos, los que juegan un papel importante en la fisiología respiratoria, son los cartílagos y los músculos nasales. (36, 82, 119, 134, 196, 210)

La preservación de la movilidad de la parte caudal de la nariz, es esencial para el funcionamiento de esos músculos. Como contraprueba, se observa una alteración funcional, cuando se encuentran inhibidos en la parálisis facial; los cartílagos de la nariz se hallan inmóviles como consecuencia de la parálisis de los músculos, produciendo un inadecuado flujo de aire en la zona paralizada.

Los cartílagos alares se conectan con los cartílagos triangulares, mediante un tejido conjuntivo laxo, que facilita el desplazamiento cefálico de los cartílagos alares, por sobre los cartílagos triangulares.

La porción móvil caudal de los cartílagos triangulares, activada por los músculos nasales, regula el flujo de aire que penetra en las fosas nasales y constituye los orificios nasales internos.

Durante la rinoplastia correctora, la integridad de la válvula nasal debe ser respetada, para asegurar una respiración suficiente.

Las partes blandas de la nariz, especialmente los cartílagos alares, pueden ser traccionados hacia arriba o hacia abajo por la acción de los músculos nasales.

La válvula interna se estrecha durante la inspiración profunda, debido al aumento de la presión negativa desarrollada en el árbol respiratorio. (Mink 1920)

Pero la dilatación se realiza por la acción del músculo dilatador, durante la inspiración profunda.

La mayoría de los músculos nasales, independientemente de alargar o acortar la nariz, participan en la apertura nasal. Pero sólo uno actúa comprimiendo las narinas: la parte transversa del músculo nasalis ***(pars transversa M.nasalis).***

La apertura nasal puede ser aumentada, mínimamente, por la contracción del músculo de la columela (***M. depressor septi nasi***). Este músculo representa las fibras más cefálicas del ***M. orbicularis oris.*** (Griesman 1944)

En contraste con la acción del ***pars transversa M. nasalis,*** el cual comprime al cartílago alar, el ***M. depressor septi nasi*** tracciona hacia abajo la columela, la punta nasal y el borde cefálico de las narinas. Su participación en la inspiración profunda, aumentando la apertura nasal, es mínima o nula. (82)

La función más importante de la nariz es proporcionar a los pulmones un flujo adecuado de aire acondicionado apropiadamente. Para alcanzar este objetivo la nariz posee otras funciones. Filtración, calentamiento y humidificación del aire inspirado.

El vestíbulo filtra el aire mediante su cobertura interna, un epitelio columnar pseudo estratificado, que contiene glándulas mucosecretoras y vibrisas, que atrapan los cuerpos extraños y condicionan la temperatura del aire corriente durante su pasaje a través de la válvula nasal. (106)

En ese trayecto a través de las fosas nasales, de aproximadamente 10 cm., el aire adquiere una temperatura entre 31º y 37 º C. y un 75 % de humedad.

La ***pars transversa M. nasalis*** participa en la producción de los sonidos “p” y “b”, mientras la nariz se mantiene chata.

El ***M.depressor septi nasi,*** actúa durante la formación de los sonidos “a”, “ma” y “pa”, entre otros. (Lightoller 1925) (82)




# II- OBJETIVOS

***"La belleza es una promesa de felicidad"***
Stendhal.

# II- OBJETIVOS

Esta investigación pretende:

1º) Demostrar que las condiciones inestéticas faciales, en particular, las localizadas en el complejo columelo-gíngivo-labial ("síndrome columelo-gíngivo-labial") **(Fotos nº 2 y 4),** que son provocadas por el hiperdesarrollo del músculo de la columela, están determinadas por su condición morfológica, manifestada por una inserción distal más anterior **(Fotos nº 6 y 7).** Por esta razón, valorizamos la determinación de su inserción distal.

2º) Como el "síndrome columelo-gíngivo-labial" no está presente en todos los sujetos, deseamos conocer con qué frecuencia puede aparecer. Con esa finalidad, como objetivo secundario, vamos a determinar el porcentaje de aparición de esa relación anátomo-clínica observada en la muestra de nuestra población.

3º) Si logramos obtener resultados estéticos satisfactorios con la miotomía y/o miectomía parcial del músculo de la columela, o con la aplicación de la toxina botulínica tipo A, quedará demostrada su efectividad y se podrá indicar algunas de estas técnicas en los casos clínicos de similares características.

4º) Exponer la efectividad de su aplicación en determinados casos clínicos.

La lección de anatomía del Dr. Tulp – Rembrandt (1632).
162,5 x 216,5 cm. – Mauritshuis, La Haya.

# III- MATERIAL Y METODO

***"…en las profundidades de la naturaleza hay cosas que sólo fueron descubiertas por ese pescador de perlas".***

E. Fromentin.

# III- MATERIAL Y METODO

La lección de anatomía del Dr. Joan Deyman - Rembrandt (1656)- Rijksmuseum, Ámsterdam.

La mayor parte de este trabajo de investigación fue realizado en el período comprendido entre el mes de noviembre de 2004 y el mes de julio de 2008.

Está basado en investigaciones realizadas con diferentes enfoques:

1) Investigación bibliográfica.
2) Investigación anatómica.
3) Investigación anátomo-clínica.
4) Aplicación clínica-quirúrgica.

## 1) Investigación y actualización bibliográfica.

Se lograron reunir más de 200 referencias bibliográficas, sobre temas relacionados directa o indirectamente al músculo en estudio.

Fue necesario recurrir a artículos de revistas especializadas y a capítulos de libros, consultados en bibliotecas de la Universidad de Buenos Aires, de la Universidad del Salvador, de la Asociación Médica Argentina, de bibliotecas privadas y de material aportado por el padrino de la tesis.

## 2) Investigación anatómica.

El estudio del músculo de la columela se realizó en preparados anatómicos, pertenecientes a la Cátedra de Anatomía de la Facultad de Medicina de la Universidad del Salvador y al Museo de Anatomía de la Facultad de Medicina de la Universidad de Buenos Aires; en cadáveres frescos; y en sujetos vivos, pacientes a los que se le realizó una práctica quirúrgica.

## 3) Investigación anátomo-clínica

Para cumplir el primer objetivo propuesto, la relación de causalidad entre los signos del hiperdesarrollo del músculo de la columela y su inserción, se realizó la siguiente investigación.

Se llevó a cabo en pacientes atendidos en la práctica hospitalaria y en el consultorio privado, durante 36 meses, entre noviembre de 2004 y octubre de 2007.

Se efectuó un estudio descriptivo observacional prospectivo. Se trabajó en pacientes que concurrieron a la consulta, solicitando la corrección de alguna condición inestética nasal primaria.

Criterios de inclusión: Todo adulto sin límite máximo de edad y sin distinción de sexo. Se aceptaron también a los que padecían insuficiencia respiratoria obstructiva nasal.

Criterios de exclusión: Menores de 18 años; los que fueron sometidos a una rinoplastia anterior; los que tuvieran alguna deformidad nasal adquirida o congénita y los que poseían una cicatriz causada por trauma o herida en la región naso-labial.

A los 35 pacientes estudiados se los distribuyó de la siguiente manera:

a) Se formó un primer grupo de 8 pacientes que tenían al menos uno de los siguientes signos de hiperdesarrollo del músculo de la columela:

1) Columela corta.
2) Labio superior corto.
3) Descenso de la punta nasal al sonreír.
4) Sobre-exposición de las encías al sonreír.
5) Movimientos de ascenso y descenso de la punta nasal al hablar.
6) Encorvamiento extremo del dorso nasal al sonreír. **(Fotos nº 2 y 4)**

b) Se conformó un segundo grupo integrado por 17 pacientes que no tenían ninguno de los signos descriptos precedentemente.

c) Un tercer grupo integrado por 10 pacientes, elegidos al azar, en los cuales no se tuvo en cuenta la presencia o ausencia de los arriba mencionados signos de hiperdesarrollo del músculo de la columela.

Para formar los distintos grupos se procedió de la siguiente manera:

A los 30 primeros pacientes se los numeró del 1 al 30. A los que poseían los números 3; 6; 9; 12; 15; 18; 21; 24; 27 y 30 se los asignó para integrar el tercer grupo.

A los integrantes del primer y segundo subgrupo se los seleccionó entre los restantes, por la presencia o la ausencia de los signos arriba mencionados.

Las variables estudiadas en esta muestra, fueron las siguientes:

1) Presencia o ausencia de algunos de los signos de hiperdesarrollo muscular.
2) Inserción distal del músculo de la columela.

De acuerdo al lugar en que el músculo toma su inserción, se determinó dos posibilidades:

**a- Inserción corta = clase I.**
**b- Inserción larga = clase II.**

En la **clase I**, incluimos a los músculos de la columela que toman su inserción distal (anterior) en las siguientes estructuras: membrana del subtabique (**Pars membranacea Septum nasi**); ángulo póstero-inferior y borde inferior del cartílago cuadrangular (**Pars cartilaginea Septum nasi**); espina nasal anterior (**Spina nasales anterior**); pie de la crus medialis del cartílago alar (**Crus laterale Cartilago alaris major**) y en la piel de la base de la columela.

En la **clase II**, identificamos a la inserción distal, más anterior (más hacia la punta nasal). Como la referimos, es una inserción que toma: la cara profunda de la piel, de la mitad anterior de la columela y de la punta nasal; parte anterior de la crus mediales, que llega incluso a su rodilla; y en el tejido fibroso ("ligamento de Pitanguy") del espacio interdomal de los cartílagos alares. **(Esquemas nº 2 y nº 3)**

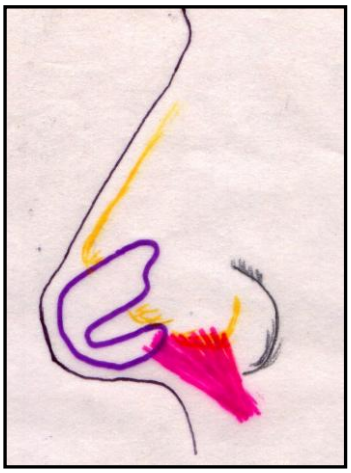

Esquema nº 2 – Inserción corta

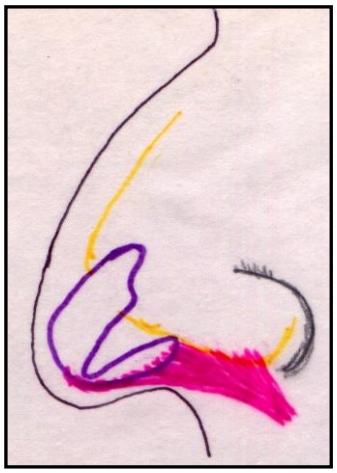

Esquema nº 3 – Inserción larga

A todos estos pacientes se los sometió, como una parte integrante de una rinoplastia estética y/o funcional, a la identificación y visualización del músculo de la columela.

Con bisturí hoja nº 15, realizamos una incisión intersepto-columelar, ampliada sobre el piso de las narinas. (147, 198) **(Foto nº 9 y Esquema nº 4)**

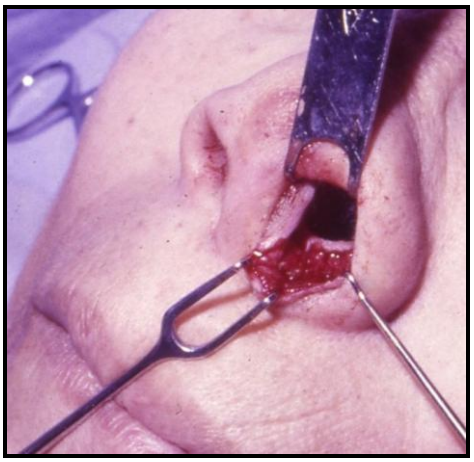

Foto nº 9 – Identificación muscular en el paciente

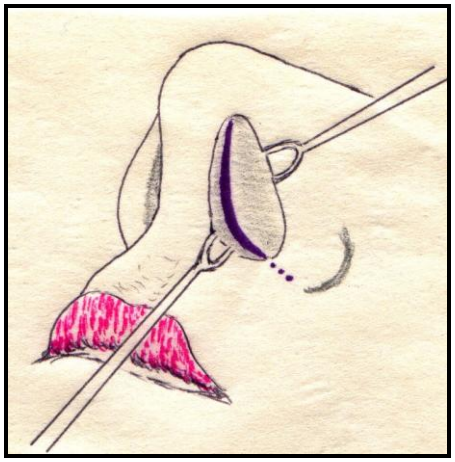

Esquema nº 4 – Ubicación de la incisión

Luego, en forma delicada y con tijera, identificamos y disecamos al músculo desde su origen en el maxilar y en el labio superior.

Seguimos su recorrido hasta su inserción, respetando su anatomía.

Luego de constatar su inserción distal, se hacen tomas fotográficas a 30 cm. de distancia. **(Fotos nº 10, 11 y 12 y Esquemas nº 5, 6 y 7)**

Foto nº 10 – Disección en pacientes.

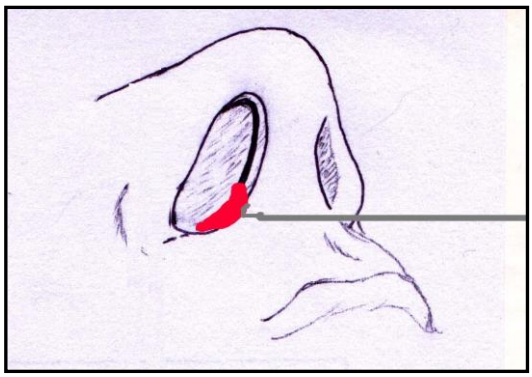

Esquemas nº 5– Su representación gráfica.

Foto nº 11 – Disección en pacientes.

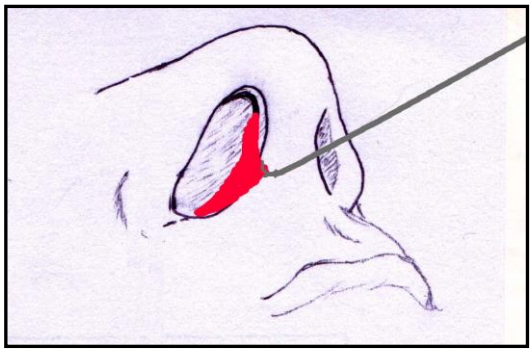

Esquemas nº 6 – Su representación gráfica.

Foto nº 12 – Disección en pacientes.

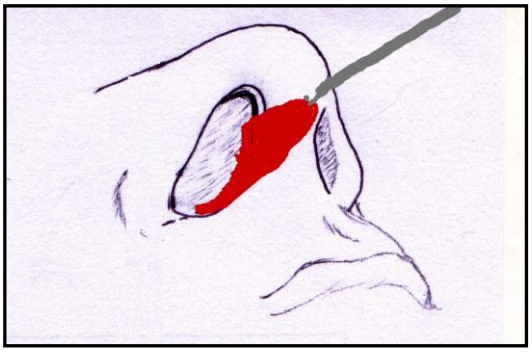

Esquemas nº 7 – Su representación gráfica.

A continuación, si el diagnóstico preoperatorio lo indica, se realiza el tratamiento quirúrgico de la condición inestética local, consistente en una sección o resección parcial del músculo de la columela (miotomía o miectomía del músculo de la columela = "columeloplastia"). (18-22)

Finalmente, se continúa con los siguientes pasos de una rinoplastia, motivo principal de la intervención.

Los datos observados se vuelcan en una ficha diseñada a tal fin, donde se hacen constar las variables encontradas. **(Ficha Nº 1)**

| **Nº** | **Apellido y nombre** | **Edad** | **Sexo** | **Operación** | **Signos** | **Inserción** |
|---|---|---|---|---|---|---|
| 1 | Sandra A. | 22 | F | Estética | Presentes | Clase II |
| 2 | Romina B. | 42 | F | Estética | Ausentes | Clase I |
| 3 | Carlos C. | 35 | M | Funcional | Ausentes | Clase I |
| 4 | Carla D. | 23 | F | Estética | Presentes | Clase II |
| 5 | Maria E. | 51 | F | Estética | Ausentes | Clase I |
| 6 | Roque F. | 29 | M | Estética | Ausentes | Clase I |
| Etc. | | | | | | |

Ficha Nº 1

Como segundo objetivo, nos propusimos determinar su grado de incidencia en nuestra población.

Para ello se empleó un estudio prospectivo descriptivo randomizado. Los resultados son los obtenidos de los pacientes que integraron el grupo tres.

Además se realizó una investigación de carácter retrospectivo descriptivo no randomizado.

Con ese fin, se revisaron 1849 historias clínicas de pacientes sometidos a rinoplastia primaria con fines estéticos y /o funcionales, realizadas en la práctica privada, entre el 1º de Julio de 1975 y 30 de Junio de 2007; y en la práctica hospitalaria (Hospital General de Agudos "Parmenio Piñero"), entre el 1º de Julio de 1984 y el 30 de Junio de 1991.

De los partes quirúrgicos de las historias clínicas seleccionadas, se extrajeron los siguientes datos: edad, sexo y la ejecución o no de "columeloplastias", a través de indicios en la descripción de la operación.

Se eligió la variable "ejecución de columeloplastia", porque resultó más fácil su búsqueda dentro de la historia clínica, siempre y cuando se asuma que la "columeloplastia" se llevó a cabo indicada por la presencia de los signos de la hiperactividad del músculo de la columela.

| H.Clínica nº | Edad | Sexo | Columeloplastia |
|---|---|---|---|
| 00001 | 22 | F | si |
| 00002 | 18 | F | no |
| 00003 | 32 | F | no |
| 00004 | 28 | M | no |
| 00005 | 25 | F | si |
| 00006 | 42 | F | no |
| 00007 | 19 | F | si |
| 00008 | 34 | M | no |
| Etc. | | | |

Ficha nº 2

Esos datos fueron volcados en una ficha confeccionada para tal fin. **(Ficha Nº 2)**

El método estadístico empleado fue el de análisis descriptivo.

Para satisfacer el tercer y cuarto objetivo propuesto, lo realizado lo englobamos en el siguiente capítulo.

## 4) Aplicación clínica-quirúrgica

La aplicación clínico quirúrgica en relación al músculo de la columela tiene su expresión en cirugía estética y en cirugía reconstructiva nasal.

Para el tratamiento de la condición inestética denominada “síndrome rino-gingivo-labial”, se debe actuar sobre el músculo de la columela.

Otro tanto sucede cuando debemos “occidentalizar” una nariz asiática.

Para el alargamiento de la columela, con fines reparadores o puramente estéticos, es esencial realizar la miotomía de dicho músculo.

El músculo de la columela nos resulta sumamente útil cuando diseñamos un colgajo de vecindad, para la reparación de pérdida de tejido, alrededor de la punta nasal.

Se describe, en forma somera las distintas posibilidades de su utilización práctica, con ejemplos clínicos, gráficos y fotográficos.

1) Cirugía estética nasal

**A- <u>"Síndrome rino-gingivo-labial".</u>**

**B- <u>Nariz oriental.</u>**

2) Cirugía reconstructiva nasal

**C- <u>Reconstrucción nasal.</u>**

## A- Síndrome rino-gingivo-labial.

Cachay Velásquez (1975) acuñó el término "columeloplastia", para expresar el tratamiento indicado para corregir las manifestaciones inestéticas de la acción exagerada del músculo de la columela.

La denominación "síndrome rino-gíngivo-labial", con una significación diagnóstica, está comprendida por los signos enunciados más arriba. (**Fotos 2 y 4**)

Muchos de los pacientes no son concientes de ser portadores de tales signos.

Sin embargo, hay algunos que nos manifiestan que evitan reírse o que se tapan la boca al hacerlo, con el ánimo de esconder ese "defecto" rino-gingival.

El diagnóstico es clínico, se hace por la inspección. Para ponerlo de manifiesto, el cirujano le solicita al paciente que ría o que hable. Se pone énfasis en que diga palabras que contengan la letra "A", como ser mamá o papá. (65)

Por tal razón, el registro fotográfico se hace con la cara en reposo y en animación. La filmación mientras emite los vocablos solicitados, es por demás elocuente.

Una vez hecho el diagnóstico, dentro del plan quirúrgico, se determina el debilitamiento de la acción del músculo.

Es infrecuente que el tratamiento del músculo sea un hecho aislado. Generalmente es un paso más dentro de la ejecución de una rinoplastia. Esta maniobra puede realizarse en el inicio, o como último gesto de la corrección nasal.

Se empieza por prolongar la incisión intersepto-columelar sobre el piso de las narinas. **(Foto nº 13 y Esquema nº 8)**

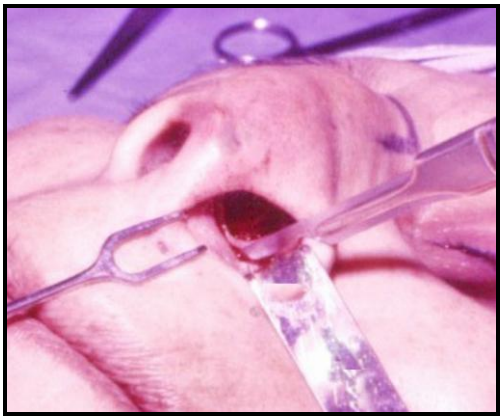

Foto nº 13- Incisión intersepto-columelar ampliada

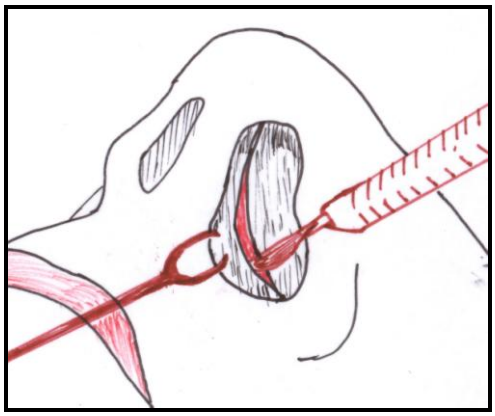

Esquema nº 8- Representación gráfica.

Con tijera se diseca al músculo, separándolo de la piel de la columela. **(Fotos nº 14 y 15)**

Foto nº 14- Músculo disecado

Foto nº 15- Músculo liberado de la columela.

Una vez liberado el músculo, de las paredes de la columela y expuesto montado entre las ramas de una tijera o de una pinza de Halsted, se procede a su miotomía o a su miectomía, de acuerdo a la demanda del caso clínico. **(Fotos nº 16, 17 y 18 y Esquema nº 9)**

Foto nº 16- Miotomía del músculo de la columela.

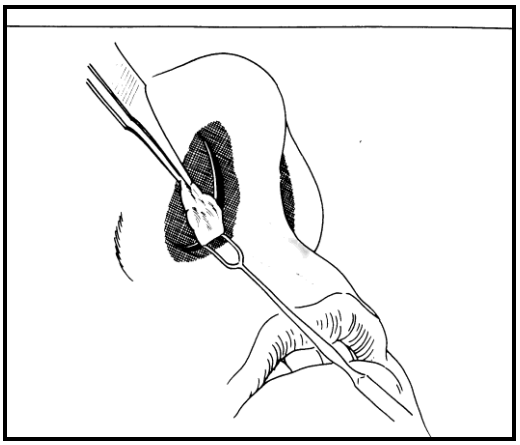

Esquema nº 9 - Su representación gráfica.

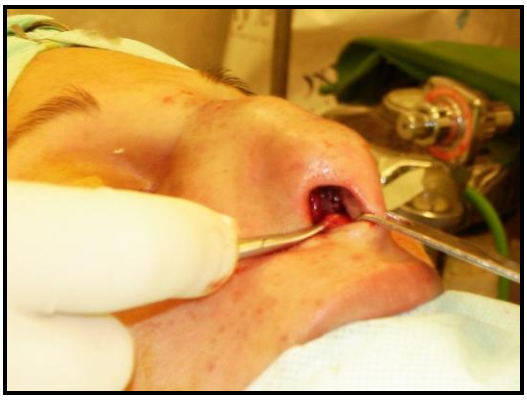

Foto nº 17- Miectomía del músculo de la columela.

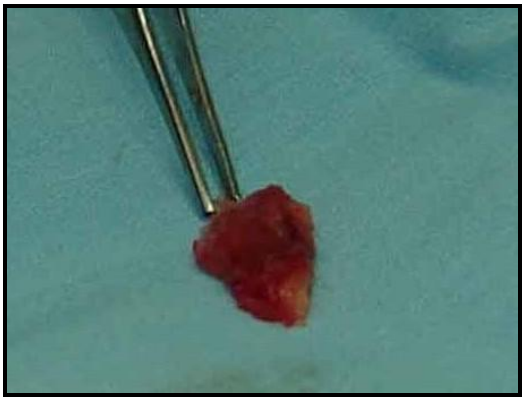

Foto nº 18- Músculo resecado

Luego de realizada la sección o la escisión parcial del músculo no hemos necesitado efectuar la electrocoagulación, ni mucho menos la ligadura de la arteria o arterias de la columela.

Recordemos que la columela carece de arteria propia, solamente en el 23 % de los casos. La coagulación es innecesaria debido a que los vasos corren en la intimidad del tejido celular subcutáneo, inmediatamente por debajo de la superficie cutánea.

Sin embargo, para completar esta maniobra, se coloca un punto en masa en “U”, montado en sendos capitones, para evitar provocar decúbito en la piel de la columela. **(Esquema nº 10)**

Este punto cumple como función primordial, la eliminación del espacio “muerto”, originado por la resección muscular. Lo dejamos por el término de diez días, antes de extraerlo.

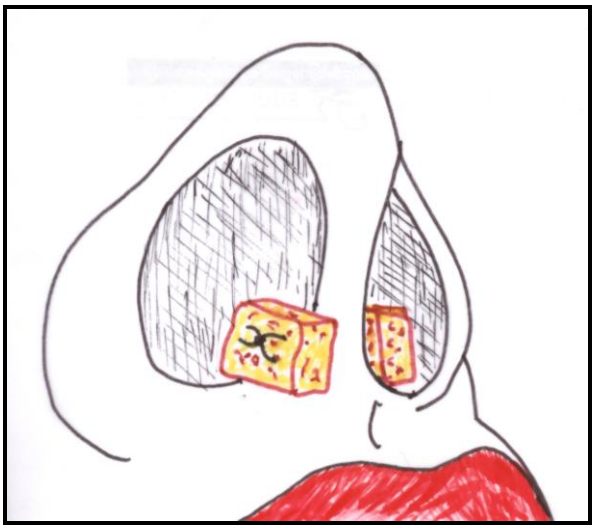

Esquema nº 10- Punto colchonero montado sobre capitones.

Además, fieles a los conceptos de Cachay Velásquez, referidos al músculo de la columela, este punto nos brinda otros beneficios: Alarga la columela y abre el ángulo naso-labial. (18-22)

La "columeloplastia", tal como fue descripta, elimina o, por lo menos, atenúa los signos inestéticos originados por la acción exagerada del músculo de la columela. **(Fotos nº 19 y 20)**

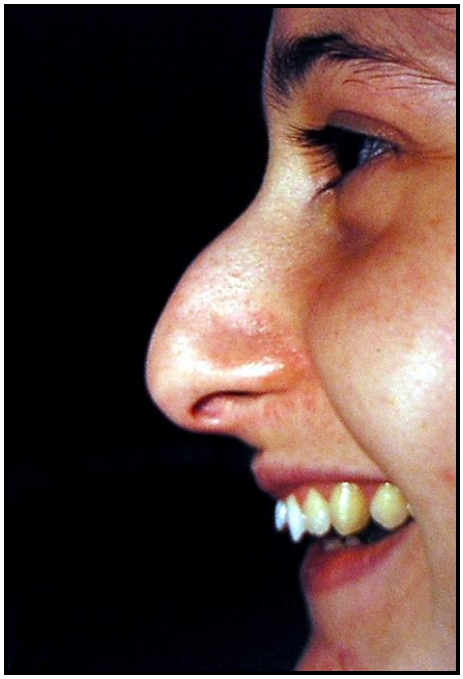

Foto nº 19 - Preoperatorio.

Foto nº 20 - Postoperatorio.

Nótese la diferencia existente entre las fotos precedentes. En la imagen correspondiente al preoperatorio, en la animación facial producida por el reír, se observa, desde arriba hacia abajo, lo siguiente:

1- Acentuación de la convexidad del dorso nasal.
2- Descenso de la punta nasal.
3- Acortamiento de la columela.
4- Acortamiento del labio superior.
5- Aparición de un surco horizontal en parte superior del labio superior.
6- Mayor exposición gingival.

La imagen que corresponde al postoperatorio, también en condición de animación gestual, carece de esas características mencionadas.

Existen situaciones en las que el paciente no es pasible de una intervención quirúrgica y desea eliminar, o al menos atemperar los signos inestéticos descriptos más arriba y graficados en la **Foto nº 19**.

Para satisfacer esos requerimientos, hemos utilizado la toxina botulínica tipo A, de la marca comercial Botox.

Inyectamos cinco unidades (5 U) en la intimidad del músculo, introduciendo la aguja en la base de la columela. **(Foto nº 21 y Esquema nº 11)** (116)

Sabemos y así se lo informamos al paciente, que el efecto logrado con el empleo de la toxina, dura aproximadamente seis meses.

Se debe ser cauteloso, durante la técnica de inyección, para evitar la acción no deseada de la toxina sobre el resto del músculo orbicular de los labios (**M. orbicularis oris**).

A pesar de tener un efecto pasajero, la parálisis parcial del labio superior causa un trastorno funcional y estético.

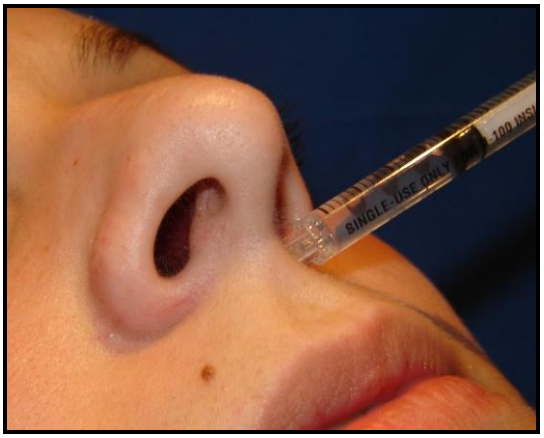


Foto nº 21 – Aplicación de toxina botulínica.

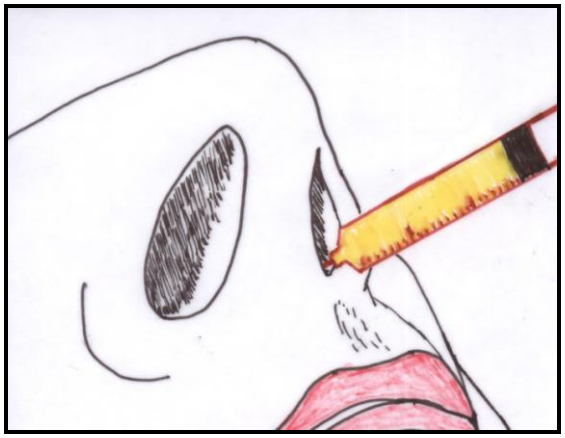

Esquema nº 11- Su representación gráfica.

## B- Nariz oriental.

Tres bellezas famosas.
Kitagawa Utamaro (1750-1806)

La inmigración producida en las últimas décadas fue en su mayoría de una población proveniente del sudeste asiático. Eso ha creado la necesidad, de parte de sus individuos, de cambiar la apariencia originaria.

Esa necesidad de cambio, ha provocado un aumento en las consultas al cirujano plástico.

La corrección de los rasgos orientales, requiere del alargamiento nasal, debido a sus características propias.

Es una mesorrinia con dorso ancho y plano; piel de punta nasal gruesa; punta nasal bulbosa; tejido subcutáneo grueso y con abundantes glándulas sebáceas; implantación ancha de las narinas y columela corta y retraída.

En la vista de perfil se aprecia, dorso plano y ángulo columelo-labial agudo. El ala nasal cuelga tanto que no deja ver a la columela. **(Foto nº 26)**

En la vista desde la base, las narinas son redondas y de implantación ancha, en disposición horizontal, dando un aspecto en "caño de escopeta". **(Foto nº 22)**

El cartílago alar en la nariz asiática es delgado y estructuralmente blando, resultando ser un insuficiente soporte de la punta nasal.

Para lograr el cambio, es necesario aumentar el dorso nasal; proyectar la punta nasal; alargar la columela; levantar el borde alar y cambiar la implantación del ala. (23, 59, 63-65, 69, 83, 84, 114, 117, 166, 182, 206, 212)

En la década de 1920 se usaban implantes de marfil para el aumento de las dimensiones nasales.

Para obtener el alargamiento de la columela; la proyección de la punta nasal y la apertura del ángulo naso-labial, realizamos una técnica que no requiere, en principio, de la inclusión de injerto en la región nasolabial:

**a)** Liberamos y seccionamos los músculos del ala nasal y de la columela, por un abordaje endonasal. **(Esquema nº 16)**
**b)** A través de una incisión marginal y de una incisión intercartilaginosa, liberamos completamente al cartílago alar y lo unimos, según necesidad, al contralateral, mediante sendos puntos, logrando una proyección anterior del domo. **(Esquemas nº 12, 13, 14 y 15)** (22, 85, 178)

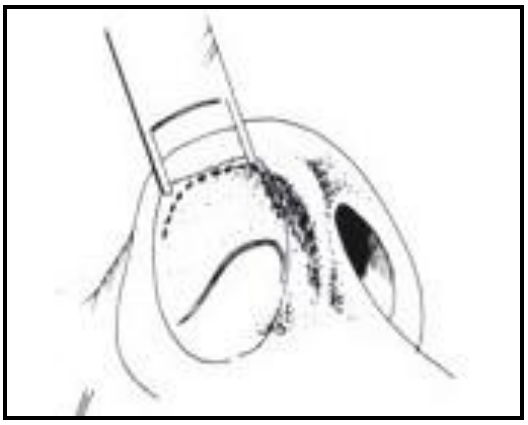

Esquena nº 12- Incisiones marginal e inter-cartilaginosa.

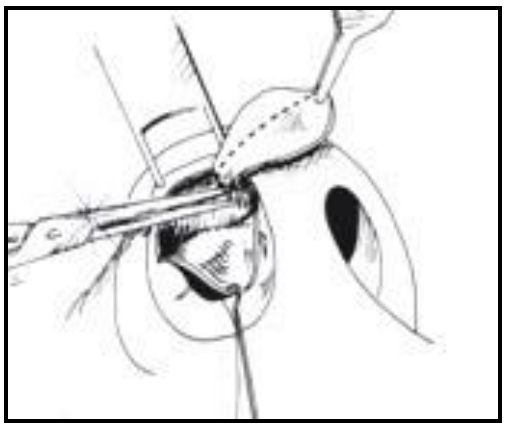

Esquema nº 13- Liberación total de la crus lateralis.

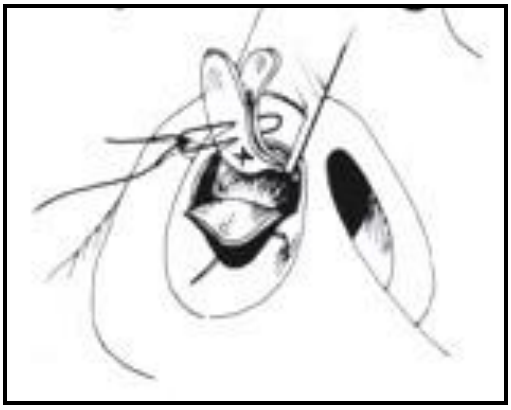

Esquema nº 14- Puntos creando nuevas rodillas.

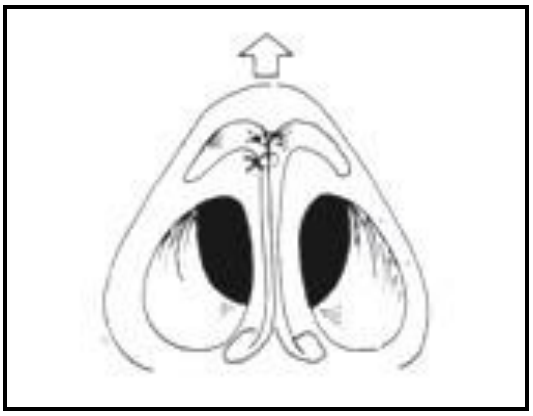

Esquema nº 15- Proyección de la punta por alargamiento de la columela.

Foto nº 22 - Vista base nasal preoperatorio.

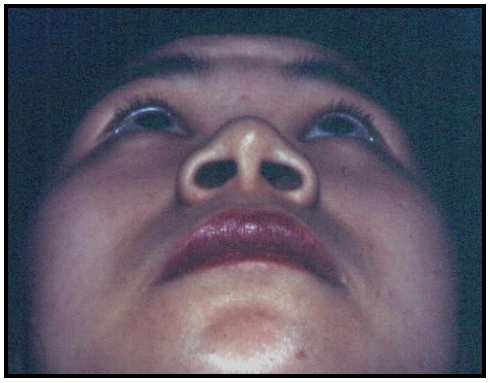

Foto nº 23 - Vista base nasal postoperatorio.

Foto nº 24 - Vista de frente preoperatorio.

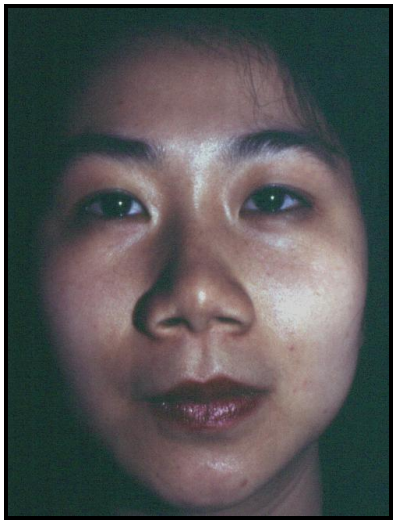

Foto nº 25 - Vista de frente postoperatorio.

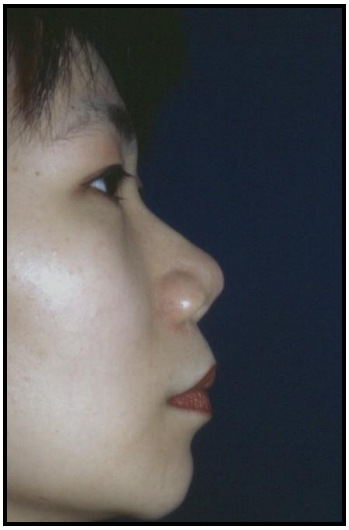

Foto nº 26 - Vista de perfil preoperatorio.

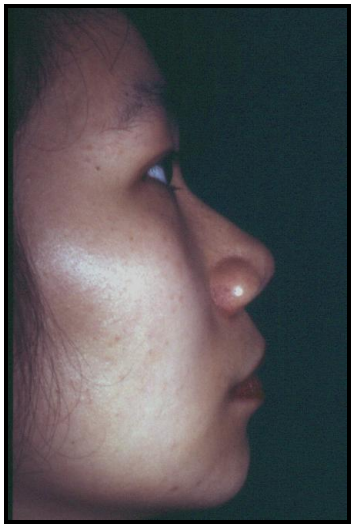

Foto nº 27 - Vista de perfil postoperatorio.

El alargamiento nasal no se puede lograr sin la sección de la ***Pars alaris de M. nasalis y del M. depressor septi nasi***. Si no se seccionan estos músculos, no se podrá lograr el alargamiento de la columela y de la nariz en su totalidad. **(Esquema nº 16)**

Esquema nº 16- Injerto en dorso nasal y miotomía de los M. nasalis y M. depressor septi nasi

## C- Reconstrucción nasal.

El músculo de la columela puede ser empleado como un colgajo músculo-cutáneo, para la reconstrucción de defectos localizados en la punta nasal.

El colgajo de la columela está diseñado como una “V”, tomando parte de piel del filtrum labial. **(Foto nº 28 y Esquema nº 17)** (17, 73, 127, 144, 211)

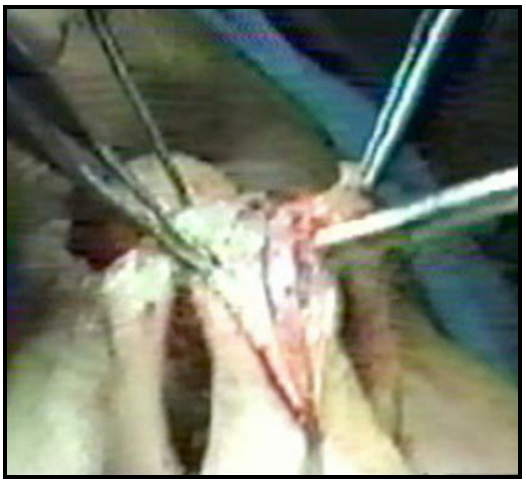

Foto nº 28 - Marcación en piel del colgajo músculo-cutáneo de columela.

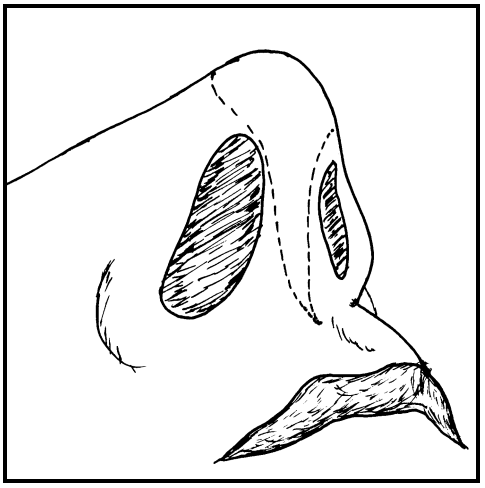

Esquema nº 17 - Marcación del colgajo.

Se diseca el músculo, liberándolo de ambas caras laterales de la columela. **(Foto nº 29 y Esquema nº 18)**

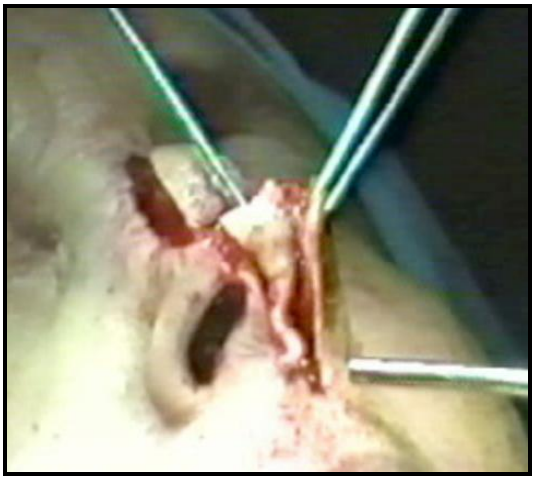

Foto nº 29- Disección del colgajo de columela.

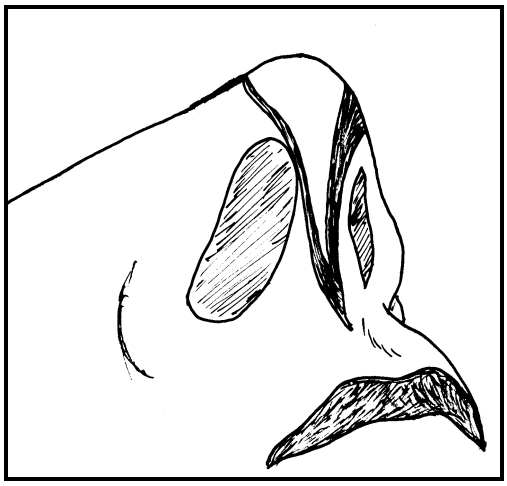

Esquema nº 18- Representación gráfica.

Una vez libre, se desliza hacia adelante para cubrir un defecto localizado en la punta nasal. **(Fotos nº 30 y 31 y Esquemas nº 19 y 20)**

El cierre de la piel se hace en "V-Y". **(Foto nº 32 y Esquema nº 21)**

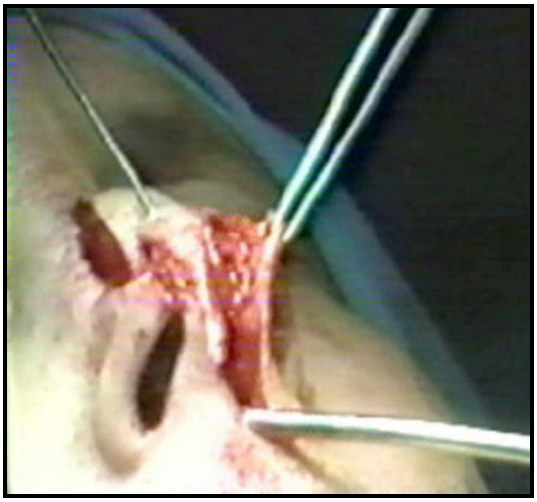

Foto nº 30- Liberación del colgajo de columela.

Esquema nº 19 - Representación gráfica.

Foto nº 31 - Cobertura del defecto.

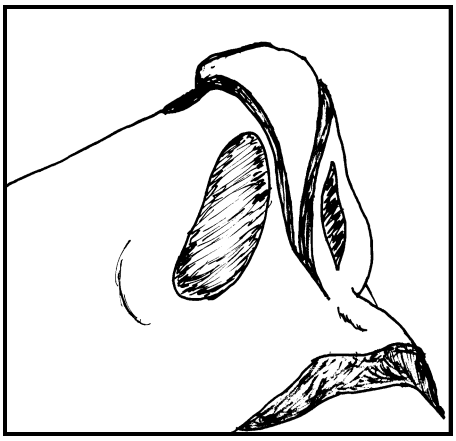

Esquema nº 20 - Representación gráfica.

Foto nº 32 - Cierre de piel en “V-Y”.

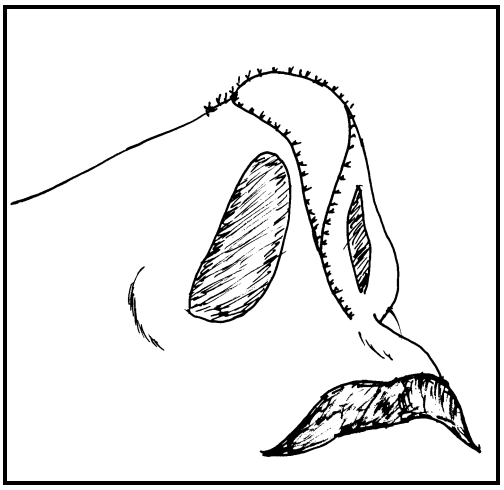

Esquema nº 21 - Representación gráfica.

Foto nº 33 - Tumor de piel del tercio inferior de dorso nasal.

Foto nº 34 - Postoperatorio

El resultado estético y funcional obtenido es aceptable. El caso clínico expuesto, padecía un tumor en el tercio inferior del dorso nasal. La anatomía patológica informó: Epitelioma basocelular superficial. **(Fotos nº 33 y 34)**

# IV- RESULTADOS

***"Si tu intención es describir la verdad, hazlo con sencillez y a la elegancia déjasela al sastre".***

Albert Einstein.

# IV- RESULTADOS

## Investigación anátomo-clínica

De los 35 pacientes sometidos a rinoplastia, a los que se les investigó el músculo de la columela, mediante disección muscular, obtuvimos los siguientes resultados:

1-Sexo: 28 (80%) fueron mujeres y 7 (20%) varones. **(Gráfico nº 1)**

2- Edad: Las edades oscilaron entre los 18 y los 51 años de edad. Con una media de 34,5; una mediana de 25 y un modo de 24 años de edad.

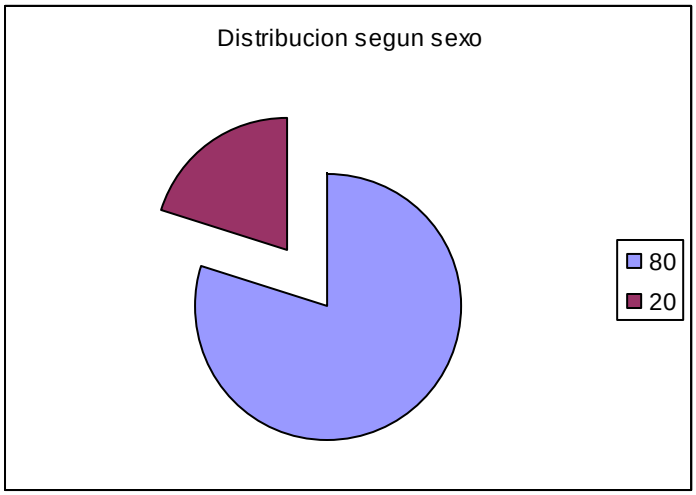


Gráfico nº 1

3- Tipo de cirugía: A 33 (94%) se los sometió a una rinoplastia con fines puramente estético, y a sólo 2 (6%) se les realizó una rino-septumplastia para solucionar un problema funcional. **(Gráfico nº 2)**

Gráfico nº 2

En el primer subgrupo se encontró que: de los 8 pacientes estudiados, 1 (12,5%) presentaba disposición muscular clase I y 7 (87,5%) tenían disposición clase II. **(Gráfico nº 3)**

En el segundo subgrupo se encontró que todos, los 17 (100%) pacientes tenían disposición muscular corta. **(Gráfico nº 3)**

| Acción o funcionalidad | Disposición menor | Disposición mayor | Totales |
|---|---|---|---|
| Mayor | 1 | 7 | 8 |
| Menor | 17 | 0 | 17 |
| | | | |

Gráfico nº 3

En el tercer subgrupo, de los 10, sólo 2 (20%) de ellos tenían disposición larga y 8 (80%) tenían disposición corta. **(Gráfico nº 4)**

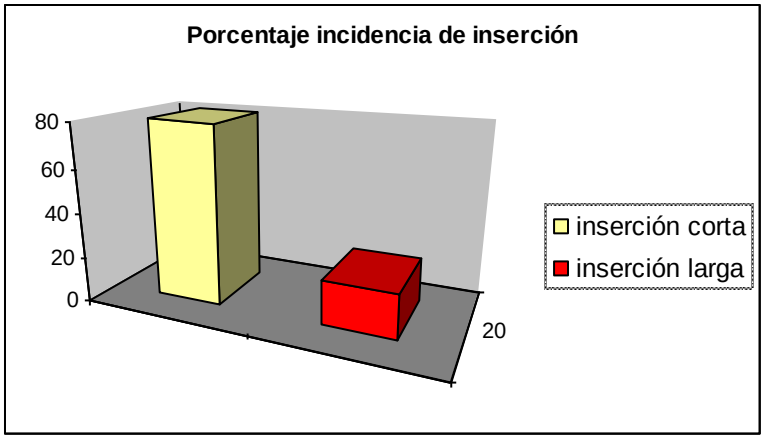


Gráfico nº 4

De las historias clínicas revisadas encontramos que 1849 pacientes fueron sometidos a rinoplastia primaria.

Fueron 1527 (82,6 %) mujeres y 322 (17,4 %) varones, en edades que van de 18 a 67 años, con una media de 42,5; una mediana de 26 y un modo 22 años. **(Gráfico nº 5)**

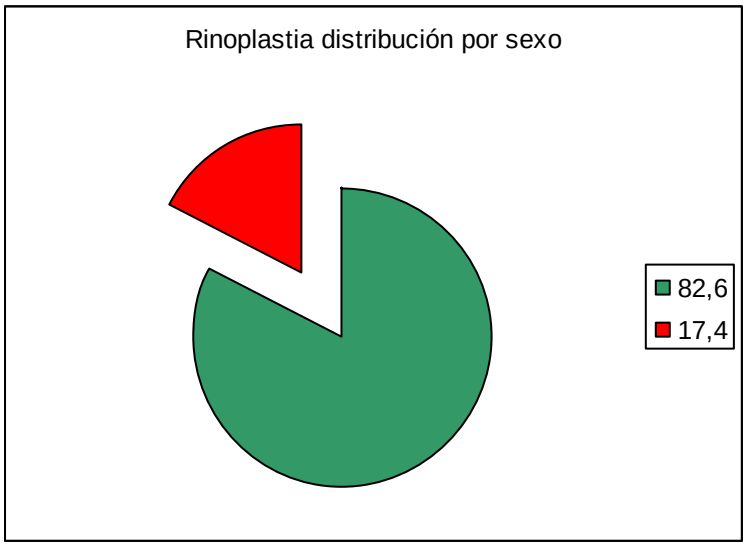


Gráfico nº 5

De ese total de pacientes operados de rinoplastias estéticas o estético-funcionales primarias, a 329 (17,8 %) se les asoció "columeloplastia". **(Gráfico nº 6)**

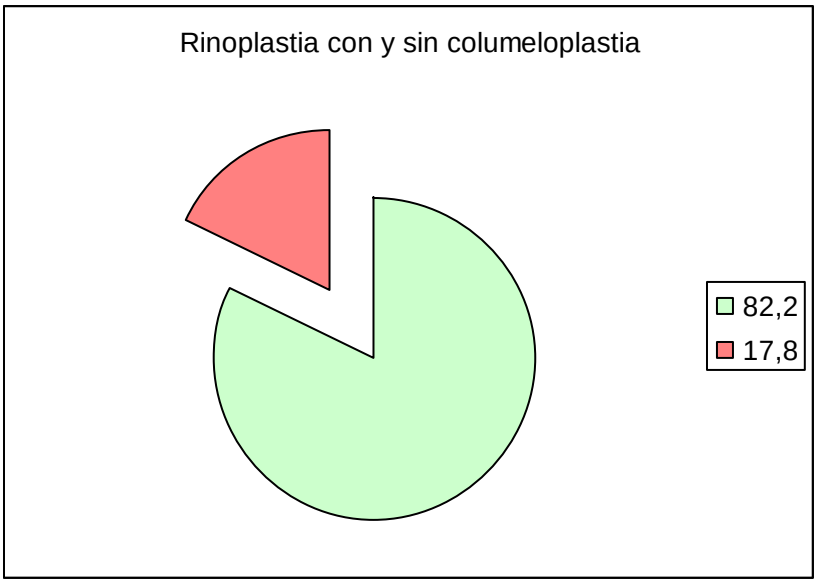


Gráfico nº 6

## Aplicación clínica-quirúrgica

### Síndrome rino-gingivo-labial

En el período comprendido entre los años 2004 y 2008, fueron realizadas 12 "columeloplastias".

Fueron 10 pacientes de sexo femenino y dos pacientes de sexo masculino.

Sus edades variaron entre los 17 y los 32 años.

Los resultados estéticos obtenidos fueron satisfactorios.

Entre el año 2006 y el año 2008 se modificó la acción del músculo de la columela con la inoculación de toxina botulínica a cinco pacientes de sexo femenino, de entre 23 y 40 años de edad.

Tres de ellas repitieron el tratamiento y las dos restantes se sometieron a tratamiento quirúrgico. El resultado fue excelente y no se reportaron complicaciones.

## Nariz oriental

De los cinco pacientes sometidos a corrección de nariz oriental, durante el período 2005- 2008, todas ellas fueron mujeres, de entre 22 y 30 años de edad.

En dos pacientes fue necesario realizar la inclusión de cartílago en la intimidad de la columela, a la manera de un vástago, para asegurar la proyección de la punta nasal y en las tres restantes se logró el resultado deseado, sin agregado alguno en la columela.

El tratamiento del músculo de la columela fue suficiente para obtener la apertura del ángulo naso-labial.

La satisfacción por el resultado estético, de parte de las pacientes, fue conseguido en todos los casos.

## Reconstrucción nasal

Entre 2005 y 2008 se les realizó reconstrucciones de punta nasal a tres pacientes.

Dos de ellos fueron de sexo masculino (66,6 %) y el restante, de sexo femenino (33,3 %), de entre 62 y 78 años de edad.

Todos ellos presentaban carcinomas basocelular.

Dos de los colgajos del músculo de la columela fueron utilizados en combinación con otros colgajos de vecindad, para facilitar el cierre del lecho cruento y en un caso, se lo utilizó sólo.

Todos ellos se encuentran libres de enfermedad durante el seguimiento realizado hasta la fecha.

El resultado fue satisfactorio para los tres pacientes. **(Gráfico nº 7)**

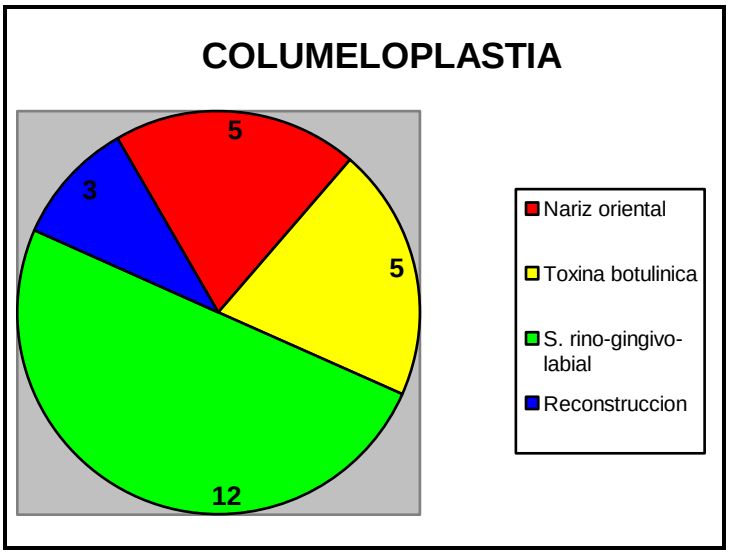
COLUMELOPLASTIA
5
5
3
12
Nariz oriental
Toxina botulinica
S. rino-gingivo-labial
Reconstruccion

Gráfico nº 7

Cuatro figuras- Picasso (1926)- New York

# V- DISCUSION

***"Cuando un hombre no tiene sus ideas en orden, cuantas más tenga, mayor será su confusión".***

Cicerón.

# V- DISCUSIÓN

Two scholastic disputing- Rembrandt (1628) - Melbourne.

La cirugía plástica es la "flor" de la cirugía y al cirujano plástico se lo debe considerar como el artesano que moldea la "arcilla" humana. (30)

Como una parte de la cirugía plástica, la rinoplastia es una práctica quirúrgica que nos viene desde los orígenes de la especialidad. (4, 191)

Durante siglos, la rinoplastia estuvo destinada a restaurar los daños producidos en el campo de batalla o causados por razones de índole punitivas en la vida civil; y para reparar las secuelas de la sífilis o de la lepra.

La ejecución de la rinoplastia con fines estéticos, en forma reglada, como la conocemos en la actualidad, fue difundida a partir de fines del siglo XIX. (**Fig. nº 3)** (22, 29, 92, 130, 151, 157,158)

A mediados del siglo XX la cirugía cosmética tuvo una gran difusión y la cirugía de nariz, no excluida de este avance, recibió un gran ímpetu.

Mucho antes de publicarse los conceptos de las unidades estéticas (Gonzalez Ulloa) y de las sub-unidades estéticas (Burget), la columela ha ocupado un lugar de significación en la reconstrucción nasal. (71)

Los detalles de refinamiento de la base nasal, con la columela y el ángulo naso-labial como pivote, como una clara identidad anatómica y estética, adquieren relevancia, como lo demuestran las publicaciones aparecidas en esta etapa. (29, 60-62, 72, 82, 113, 118, 138, 146, 147, 165, 167, 169, 179, 183, 188, 200-202, 205)

Dentro del último cuarto del siglo XX, se difunde el concepto estético y quirúrgico relacionado con la región columelo-labial (*sulcus nasolabialis*), siendo Cachay Velásquez, el primero en llamar la atención sobre el "síndrome rino-gíngivo-labial" y su importancia dentro de la estética facial. Fue también un pionero en la descripción, en forma detallada, de una técnica quirúrgica para tratar esta condición inestética. (18-22)

En los últimos años, otros autores se ocuparon de estudiar al músculo de la columela.

Tal es el caso de De Souza Pinto, quien describe al **"depressor muscle of the nose"** como un músculo par situado a cada lado del septum nasal, conformado por tres fascículos: *medial fasciculus (interno); intermedial fasciculus (central); y lateral fasciculus (externo).* Clasifica a los pacientes en seis grupos y propone una técnica quirúrgica para cada caso clínico.

Refiere que el fascículo central, por su extremo anterior se continúa con el "ligamento" de Pintaguy (tejido fibroso condensado en el espacio interdomal), constituyendo una unidad anatómica y funcional. (146-148)

El tratamiento quirúrgico del músculo depresor lo realiza a través de una incisión endobucal, localizada en el surco gíngivo-labial superior. (38-43)

Figallo va más allá y lo interpreta como un músculo digástrico, localizado en la punta nasal, columela, espina nasal anterior y labio superior. El origen anterior está en la punta nasal, entre las rodillas de los cartílagos alares, insertándose en la ***spina nasalis anterior*** por medio de un tendón. El origen inferior está en el labio superior, en el ***M. orbicularis oris,*** insertándose en la ***spina nasalis anterior,*** también por intermedio de un tendón.

A esta estructura, E. Figallo la denomina ***nasoseptal labial digastric muscle (M. digastricus nasi-septi labialis)***, conformada por una porción muscular columelar y una porción muscular labial con terminaciones tendinosas, las que se insertan, a distintos niveles, en la espina nasal anterior. Su acción puede ser independiente o sinérgica.

De acuerdo al grado de funcionalidad, la clasifica en cuatro tipos y propone un tratamiento para cada uno de ellas. (56, 58)

Rohrich en su investigación, halla que el ***Depressor septi nasi muscle*** adopta tres variantes posibles de acuerdo a su origen, inserción y desarrollo.

Lo clasifica en tres tipos:

En el tipo I (62%), el músculo es visible y se puede identificar su interdigitación con el ***M. orbicularis oris;*** se inserta en el pie de la ***crus medialis*** del cartílago alar.

El tipo II (22%), se origina en el periostio de la ***maxila***, con casi nula relación con el ***M. orbicularis oris***.

El tipo III (16%), es rudimentario o ausente.

El tratamiento propuesto por Rohrich, para los tipos I y II, que son los que acarrean trastornos estéticos, se reduce a la disección, miotomía y síntesis de sus respectivos extremos distales de ambos músculos, para prevenir, de esta forma, una recidiva. (86, 161-163)

Nelson Pigossi, simplemente menciona que ***"los fascículos accesorios" del músculo nasolabial del orbicular de los labios***, deben ser seccionados o desinsertados, cuando la punta nasal baja durante el acto de sonreír o hablar y la columela es corta. (145)

De esta investigación anatómica surge que el músculo de la columela tiene su origen en ***M. orbicularis oris,*** a partir de su ***Pars marginalis*** (fascículo nasolabial). **(Foto nº 35 y Esquema nº 22)**

Estos hallazgos se acercan más a lo descripto por J. C. Chalaye. Afirma que el músculo ***Mirtiforme*** y el ***M. depressor septi nasi*** son entidades distintas; lo único que comparten es su inserción en la ***spina nasalis anterior***.

El músculo ***Mirtiforme*** tiene poca o nula participación en el músculo de la columela. El músculo ***Mirtiforme*** se origina en la fosita mirtiforme y se inserta en la espina nasal anterior. Ambos son accidentes anatómicos de un mismo hueso, el maxilar superior.

A la luz de esta comprobación, es lícito inferir que el tipo II y III de Rohrich se corresponde con el músculo ***Mirtiforme.***

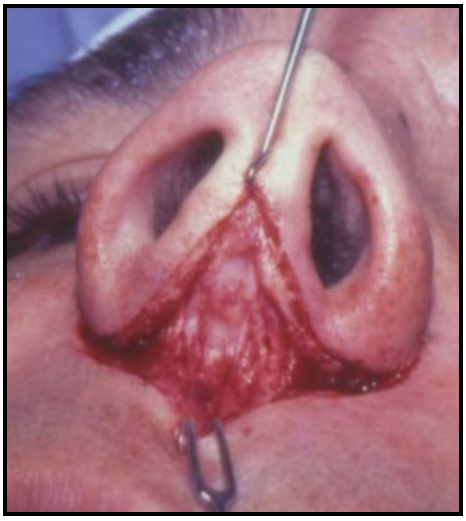

Foto nº 35- Pars marginalis M. orbicularis oris.

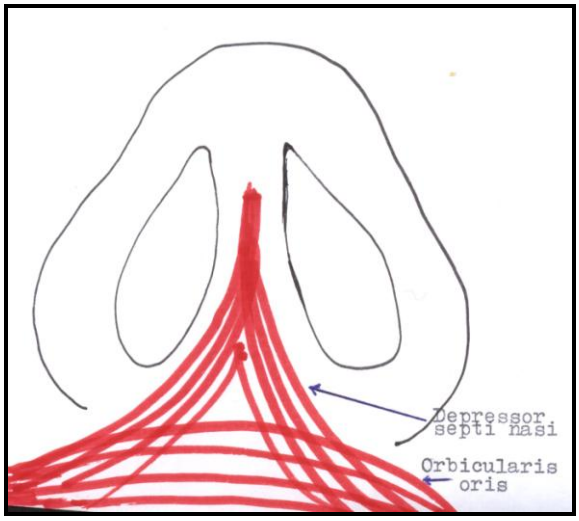


Esquema nº 22- Representación gráfica.

El protagonismo del músculo de la columela en la punta nasal no es nuevo. En la primera mitad del siglo pasado, Fred (1947) proponía, para solucionar la punta caída o poco proyectada en el postoperatorio, eliminar *"the down-ward pull exert on the columella by de depressor septi nasi and orbicularis oris muscle of the tip".*

El principio de la técnica es la sección de todas las fibras del ***depressor septi nasi*** en la base de columela. De tal forma, que logra independizar la punta nasal y la columela, de la acción del labio superior ***("Lip-freeing").*** (60-62)

Como está expresado más arriba, la columeloplastia con fines estéticos, la realizamos por vía endonasal.

Disentimos con Lawson, quien realiza la miectomía del músculo de la columela a través de un abordaje transcutáneo en la base de la columela. (105)

No hemos tenido que recurrir al empleo de injertos en el ángulo naso-labial, precisamente para abrir dicho ángulo, como lo propone Cetinkale. (25)

A partir de Griesman (1944), la sinergia y el antagonismo del músculo de la columela han sido puntualizados en varias publicaciones. (5, 61, 62, 65, 82, 138, 146-148, 200-202, 205)

Basado en este concepto, el del juego armónico y sincrónico de los músculos faciales, surge la idea del sistema músculo aponeurótico superficial (SMAS), en la nariz. (57, 70, 89, 110, 143)

La atención sobre los músculos nasales adquiere relevancia a partir de su participación dentro de la mecánica respiratoria. (1, 2, 16, 134)

Junto a Cachay Velásquez, actualmente, muchos son los autores que le restan ingerencia al músculo de la columela, dentro de la fisiología respiratoria.

Los cirujanos plásticos conocemos la clásica posición de Converse (29) que le asigna al músculo ***Depressor septi nasi,*** la acción de tensar la membrana del subtabique en el inicio de la inspiración, o en la respiración profunda. Pero es llamativo que un colaborador suyo, Mc Carthy (119) en una publicación posterior, niega toda relación de este músculo, con la función respiratoria.

La depresión de la punta, cuando el músculo es hiperactivo, es la función que unifica los criterios. Hay quienes lo justifican por su inserción en el pie de la **crus medialis** de los cartílagos alares. (29, 32-34, 152-154, 184-186, 210)

Otros, encuentran a este músculo, tomando inserción más adelante, hacia la punta nasal, incluso continuándose con el "ligamento" de Pintaguy. (38-42, 56, 161-163, 172-178, 199)

No todos aceptan la participación anatómica y funcional del fascículo nasolabial del ***M. orbicularis oris*****.** Esta última circunstancia, lo involucra en la mecánica cinética con otros músculos de la expresión facial, como son los ***M. zygomaticus major, M. zygomaticus minor*** y el ***M. levator labii superioris alaeque nasi****.* En esta estrecha relación, otros autores encuentran explicación porqué se deprime la punta nasal cuando el sujeto ríe. **(Fig. nº 19 y Esquema nº 1)** (152-154, 184-186, 192,207)

Coincidimos con Giacomotti, en que los músculos peri bucales tienen entre si una estrecha relación anatómica y funcional, actuando en forma sincrónica.

El manejo de la patología y su tratamiento quirúrgico, de nuestra parte, ha sufrido una lógica evolución. Hemos profundizado el estudio del músculo de la columela en cadáveres frescos y en preparados anatómicos y hemos prestado especial atención a la dinámica de los músculos de la mímica. **(Fotos nº 6 y nº 7**) (32, 65, 94)

Pero no hemos encontrado en la literatura, referencia concreta a la relación existente entre los signos de hiperactividad del músculo de la columela, evidenciado por la clínica, por un lado, y las características morfológicas y anatómicas de dicho músculo, por otro.

Los resultados obtenidos en este estudio relacionan en forma contundente una actividad muscular puesta en evidencia a través de una serie de signos clínicos con ciertas particularidades anatómicas.

La columela corta es una condición estática, difícil de comparar, a pesar de estar estandarizado su tamaño. (16, 48-51, 71)

La apreciación de su dimensión es subjetiva y se basa ante todo en las proporciones entre el largo de la columela con el tamaño de la nariz.

Lo que se tiene en cuenta es el incremento de su cortedad en la animación, cuando el sujeto habla o ríe.

El músculo de la columela, actúa como la cuerda de un arco, movilizando hacia abajo y atrás la punta nasal y en consecuencia, aumentando la convexidad del dorso nasal. Esa cuerda de arco dinámica, nos provoca, además, la movilidad de la punta nasal al hablar (128); y el acortamiento del labio superior, con la formación de un surco horizontal en el labio y la sobre-exposición de las encías.

El acortamiento del labio superior merece las mismas consideraciones estático-dinámicas que el acortamiento de la columela. **(Fig. nº 21)**

Estas condiciones inestéticas, como son el producto de la acción muscular, confirman su etiología.

Ha quedado demostrado que la variación en la actividad muscular del músculo de la columela, no es independiente de su desarrollo, objetivado por el lugar de inserción.

Los buenos o muy buenos resultados estéticos obtenidos en los pacientes sometidos al tratamiento quirúrgico del músculo hiperactivo ("columeloplastia"), nos faculta a continuar con esta conducta terapéutica en aquellos pacientes portadores de hiperactividad del músculo de la columela. **(Fotos nº 35 y nº 36)**

La nariz mongoloide, en relación a la nariz caucasoide, es pequeña. Para cambiar su apariencia, se necesita aumentar sus dimensiones antero-posterior y céfalo-caudal.

Para alargar la nariz y, en especial, para alargar la columela, es imperativo, entre otras cosas, realizar la sección del músculo de la columela.

La vía de abordaje es la endonasal. En eso coincidimos con autores como Furukawa, Matsunaga, Mc Curdy, entre otros.

Por otro lado, Giunta, utiliza la vía endobucal para la inclusión del material necesario para lograr la apertura del ángulo naso-labial. Disentimos con él, porque preserva la integridad del músculo de la columela. (69)

El músculo ***Mirtiforme*** y el ***M. orbicularis oris*** se desarrollan, en la quinta semana, a partir de los dos procesos nasomedianos y los dos procesos maxilares. **(Fig. 6 y 7)**

En definitiva, no existe incongruencia en el origen embrionario.

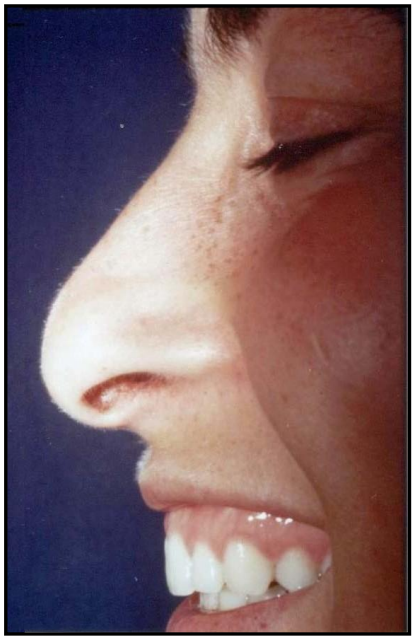

Foto nº 35 – Preoperatorio.

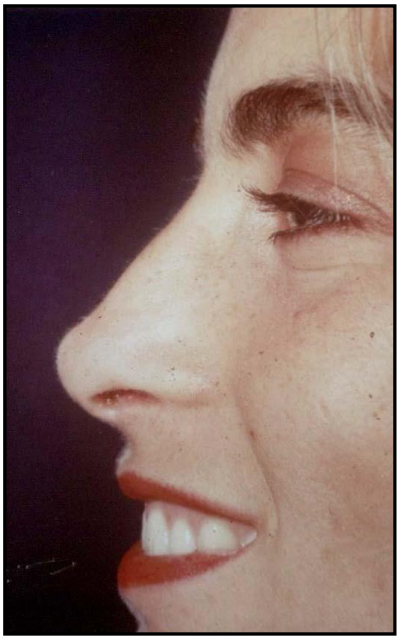

Foto nº 36 – Postoperatorio.

Nosotros creemos que el músculo de la columela es una estructura anátomo-funcional, en regresión en el hombre moderno.

Como lo mencionamos, el músculo **Mirtiforme** se origina y se inserta en el mismo hueso, el maxilar. Al perder la función, su existencia pierde valor. **(Foto nº 37 y Esquema nº 23)**

Foto nº 37 – Puntos de inserción del Mirtiforme.

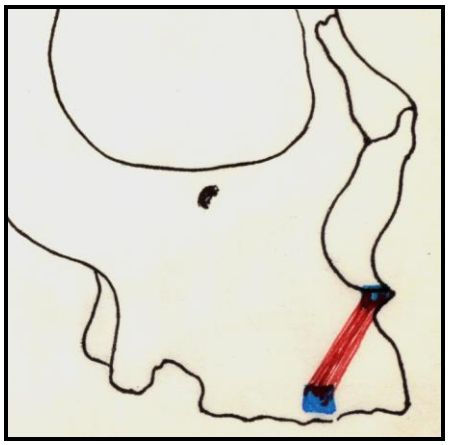

Esquema nº 23 – Representación gráfica.

Es un hallazgo rudimentario. Como tal, es coincidente con el tipo III de la descripción de Rohrich.

No tiene la misma entidad que su símil en los animales, ya que la función olfatoria es filogenéticamente más antigua que la función respiratoria. (11, 46, 90, 131, 149, 171)

En el reino animal, comparativamente, el olfato en el hombre, es rudimentario. Sólo es menester recordar que el perro puede diferenciar hasta 30.000 olores distintos.

Sissons opina que el músculo de la columela es un vestigio de un músculo que tiene una acción de movimiento cráneo-caudal en el rostro u hocico de felinos y equinos. (171)

De la observación empírica, a los vacunos, equinos, caprinos y en especial, a los perros, podemos arriesgar que los movimientos del labio superior están relacionados con instinto de conservación, con el instinto sexual, donde el olfato es primordial. **(Fig. nº 20)**

El órgano vomeronasal ***(Organum vomeronasale),*** que tiene implicancias sexuales, en el hombre es rudimentario.

Por otro lado, la adaptación de este hombre "moderno" a los cambios climáticos ha perdido su importancia, por lo tanto, el desarrollo morfológico de los músculos nasales está en franco retroceso.

Aparece esporádicamente alguna anomalía anatómica que nos recuerda como éramos en el pasado. **(Fig. nº 10)** (7)

Fig. nº 20- Detalle de "Estudio de caballos, un león y un hombre" - Leonardo Da Vinci.

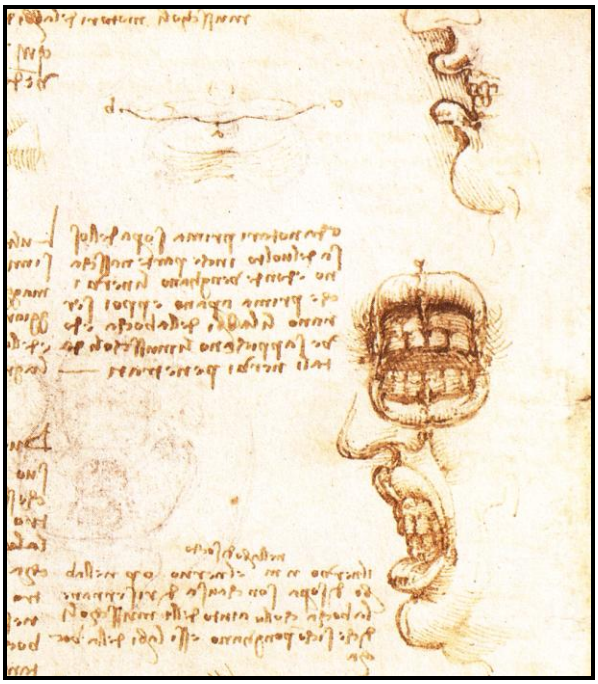

Fig. nº 21 –Detalle de “Los músculos motores de los labios de la boca”. Leonardo Da Vinci.

Retrato del Dr. Gachet- Van Gogh (1890)- Paris.

# VI- CONCLUSIONES

***"Sólo hay una verdad absoluta:***
***que la verdad es relativa".***
André Maurois (1885-1967)

# VI- CONCLUSIONES

Del análisis de la investigación realizada, surge lo siguiente:

- La expresión clínica de la condición antiestética, de la región estudiada, está determinada por una inserción distal del músculo de la columela, más anterior.

- Esta disposición del músculo de la columela tiene una incidencia aproximada al 20 %.

- La operación indicada, con una finalidad estética, es la miotomía o la miectomía parcial del músculo de la columela. Es condición necesaria para facilitar el alargamiento de la nariz en general y de la columela en particular. La toxina botulínica actúa en forma transitoria, logrando los mismos efectos.



Novelas parisinas- Van Gogh (1887)- Suiza.

# VII- BIBLIOGRAFIA

***"Leer sin meditar es una ocupación inútil".***

Schiller (1759-1805)

# VII- BIBLIOGRAFIA

**1- Adams WP, Rohrich RJ, Hollier LH et al.:** Anatomic basis and clinical implications for nasal tip support in open versus closed rhinoplasty. Plast. Reconstr. Surg. 1999, 103:255.

**2- Aiach, G et Levignac, J:** La Rhinoplastíe Esthetique. Masson, Paris, 1986. pag. 12-16.

**3- Aiach, G:** Atlas de Rinoplastia. Masson Ed., Barcelona, 1994.

**4- Almast SC:** History and evolution of the Indian method of rhinoplasty. Fourth International Congress of Plastic and Reconstructive Surgery. Rome and Amsterdam, Excerpta Medica Foundation, 1967 19-25.

**5- Anderson JR:** Surgery of the nasal base. Arch Otolaryngol 1984, 110:349.

**6- Aston SJ and Guy CL:** The nasal spine. Clin Plast Surg, Jan. 1977 4:153.

**7- Bauer BS and Kernahan DA:** Congenital midline nasal muscle with associated nasal deformity. Plast Reconst Surg, March 1981 67:358.

**8- Benito J:** Rhinoplasty and the aesthetic of the smile. Aest Plast Surg, 1995 19:79.

**9- Behrbohm H, Hildebrandt T and Kaschke O:** Funtional and aesthetic surgery of the nose. Endo-Press, Tuttlingen, Germany, 2005.

**10- Behrbohm H:** Aesthetic and reconstructive facial surgery. Selected aspects and novel instruments. Endo-Press, Tuttlingen, Germany, 2005.

**11- Berg R:** Angewandte und topographische anatomie der Haustiere. Verlag Jena, Berlin, 1973. pag. 15-96

**12- Berman WE:** Rhinoplastic Surgery. Mosby, St. Louis, 1989. pag. 6-8

**13- Berndorfer A:** Importance of physiognomy in aesthetic rhinoplasty. Plast Reconst Surg 1950 6:242.

**14- Bernstein L:** Surgical anatomy in rhinoplasty. Otolaryngol Cl N Am 1975 8:549.

**15- Bernstein, L:** Applied anatomy in corrective rhinoplasty. Arch. Otolaryngol. 1974 99:67.

**16- Broadvent TR and Woolf RM:** Basic anatomy: clinical application in rhinoplasty. Ann. Plast. Surg. 1984 13(2):76.

**17- Burget GC and Menik FJ:** Aesthetic reconstruction of the nose. Mosby, St. Louis, 1994. pág. 5-10.

**18- Cachay Velásquez H y col.:** Tratamiento quirúrgico de la columela. VIII Cong. Arg. Cirugía Plástica. Buenos Aires, Octubre 1978.

**19- Cachay Velásquez H y Laguinge R:** Aesthetic treatment of the columella. Annals of Plastic Surgery. May 1989 22:5, pág. 370.

**20- Cachay Velásquez H:** Rhinoplasty and facial expresión. Ann Plast Surg 1992 28:427.

**21- Cachay Velásquez, H:** Surgical lengthening of the short columella: division of the depressor septi nasi muscle. European Arch. Oto-Rhinolaringol. 1992 249:336-339.

**22- Cachay Velásquez H:** El Arte de la Rinoplastia Estética. Librería Akadia Editorial, Buenos Aires, 2008, pag. 3-5

**23- Caronni E:** A new method to correct the nasolabial angle in rhinoplasty. Plast Reconst Surg 1972 50:338.

**24- Casiraghi JC y Sturla F. en Casiraghi y col. (Ed.)**: Anatomía del Cuerpo Humano. Funcional y Quirúrgico. T. III, El Ateneo, Buenos Aires, 1969. pág. 15-20

**25- Cetinkale O et al.:** Augmentation of the columella-labial angle to prevent the “smiling deformity” in rhinoplasty. Aesth Plast Surg, 1998, 22:106-110.

**26- Clayton M:** Leonardo Da Vinci: The anatomy of man. Drawings from the collection of Her Magesty. A Bulfinch Press Book. Little, Brown and Company, Boston, 1992. pág. 110-112

**27- Cohen L:** Report of recent result in rhinoplasty. Virginia. M. Monthley 55:781, 1929.

**28- Coiffman F:** Cirugía Plástica Reconstructiva y Estética. Masson Salvat, Barcelona 1994. T. II pág. 1570. T. III pág. 2129.

**29- Converse JM (Ed.):** Reconstructive Plastic Surgery 2ª ed. Saunders Co. Philadelphia, 1977. pág. 1046-1114.

**30- Correa Iturraspe M:** Panorama de la Cirugía Plástica. Cir. Plást. Argent. 1977 1:73-81

**31- Daher JC, Cosac OM e Dominguez S:** Alongamiento de columela em cirúrgia estética. Anais 22º Congresso Brasileiro de Cirúrgia Plástica, Gramado, 1985 pág 269.

**32- Daniel RK and Lessar ML:** Rhinoplasty: A graded aesthetic anatomical approach. Ann Plast Surg 1984 13(5):436.

**33- Daniel RK:** The nasal tip: Anatomy and aesthetic. Plast Reconst Surg 1992 89(2):216.

**34- Daniel RK and Letourneau A:** Rhinoplasty: Nasal anatomy. Ann. Plast Surg 1988 20:5.

**35- Day RA:** Como escribir y publicar trabajos científicos. Organización Panamericana de la Salud, Washintong DC, 1990.

**36- Deluca, RL:** Rinología: Cirugía Funcional de la Nariz. El Ateneo, Buenos Aires, 1989. pág. 13-14.

**37- Denecke HJ and Meyer R:** Plastic Surgery of Head and Neck: Rhinoplasty. Grune & Stratton, Inc., Orlando, Florida, 1988.

**38- De Souza Pinto EB et al.:** Anatomy of the median part of the septum depressor muscle in aesthetic surgery. Aesth Plast Surg 1998, 22:111-115.

**39- De Souza Pinto EB et al.:** Dynamic rhinoplasty: Treatment of the tip muscle. Perspect Plast Surg. 1999, 12:21

**40- De Souza Pinto EB:** Importance of the depressor septi nasi muscle in rhinoplasty: Anatomical study and clinical application. Discussion Plast Reconstr Surg. 2000 105:385.

**41- De Souza Pinto EB, Erazo IP, Queiroz W et al.:** Rhinoplasty: Treatment of the tip-columella and lip. Annals of ISAPS: XIII International Congress, New York Sept.-October 1995.

**42- De Souza Pinto EB, Erazo IP, Muniz AC et al.:** Nasal muscle treatment: Lip and tip (Abst.). Advances in Aesthetic Plastic Surgery. The cutting edge II Symposium, New York, November 1998.

**43- De Souza Pinto EB:** Rhinosculpture: Treatment of the nasal tip, columella and lip dynamics. Brazilian Journal of Plast Surg, 1996. On line.

**44- Dingman RO and Natvig P:** Surgical anatomy in aesthetic and corrective rhinoplasty. Clin Plast. Surg. Jan. 1977 4:153.

**45- Dion MD:** The anatomy of the nose. Arch Otolaryngol 1978 104:145.

**46- Dyce, KM; Sack WO and Wensing CJG**: Anatomía Veterinaria. 2ª Ed McGraw-Hill Interamericana México, 1999. pág. 695.

**47- Eco U:** Como se hace una tesis. Técnicas y procedimientos de investigación, estudio y escritura. Gedisa Editorial, Barcelona, 1977.

**48- Farkas LG, Hreczko TA and Deutsch CK:** Objetive assessment of standard nostril types: A morphometric study. Ann. Plast Surg 1983 11(5):381.

**49- Farkas LG, Kolar JC and Munro IR**: Geography of the nose: A morphometric study. Aesth Plast. Surg. 1986, 10:191-223.

**50- Farkas LG et al.:** Asymmetry in nostril and the surrounding tissues of the soft nose: A morphometric study. Ann. Plast Surg 1984 12:10.

**51- Farkas LG and Kolar JC:** Anthropometrics and art in the aesthetic of woman`s faces. Clin Plast. Surger Oct. 1987, 14:4 599-616.

**52- Federative Committee on Anatomical Terminology**: Terminología anatómica. Thieme, Stuttgart, 1998.

**53- Fehrenbach RDH and Herring S:** Illustrated Anatomy of the Head and Neck. W.B. Saunders, Philadelphia, 1996. pág. 100-166

**54- Fernandez Villoria JM**: A study of the development of the orbicularis oris muscle. Plast Reconst Surg Feb 1975 55(2):205.

**55- Ferrer H und Staubesand J:** Sobotta: Atlas de anatomía humana. Ed. Panamericana Bs.As. 1985. Vol. I. pág. 133-143

**56- Figallo E:** The nasal tip: A new dynamic structure. Plast Reconst Surg 1995, 95:1178.

**57- Fiemin F:** The superficial musculoaponeurotic system of the nose: Discussion. Plast Reconstr Surg July 1988 82(1):56.

**58- Flores D, Figallo E, Coello A e Hidalgo P:** Importancia del depressor septi nasi en el perfil facial. X Congreso Venezolano de Cirugía Plástica. Carballeda, Venezuela, Mayo 1988.

**59- Flowers RS:** Rhinoplasty in oriental patient. Repair of the east Asian nose. In Daniel RK: Rhinoplasty. Aesthetic Plastic Surgery. Little Brown and Company. Boston, 1993 pág. 677-704

**60- Fred GB:** Nasal tip in rhinoplasty. Ann Otal Rhino Laryngol 1950 59:215.

**61- Fred GB:** Role of depressor septi nasi muscle in rhinoplasty. AMA Arch. Otolaryngol., 1955, 62:37.

**62- Fred GB:** Postoperative dropping of the nasal tip after rhinoplasty. Arch. Otolaryngol. 1958 67:177.

**63- Furukawa M:** Oriental rhinoplasty. Clinics in Plastic Surgery, 1974 1:129.

**64- Furukawa M:** The oriental nose. In Gonzalez Ulloa M, Meyer R, Smith JW and Zaoli G: Aesthetic plastic surgery. Mosby-Piccin, Padova, Italy, 1988. Vol. III.

**65- Furukawa M:** Management of muscle depressor septi nasi in rhinoplasty. Proceeding of the IV Congress of Plastic Surgery, Excerpta Medica Foundation, Amsterdam, 1967. pág. 1081.

**66- Gasser C:** The development of the facial muscle. Am. J. Anat. 1967, 120:357-376.

**67- Gauthier GF:** Tejido muscular en Weis L y Greep RO: Histología. Editorial El Ateneo. Barcelona 1982, 4ta. Edición, pág. 225-252.

**68- Giacomotti JD:** Atlas Anatomoquirúrgico Nasal. Librería Akadia Ed., Buenos Aires, 2003. pág. 4-80.

**69- Giunta SX:** Premaxillary augmentation in Asian rhinoplasty. Clinics Plast. Surg. Febr. 1996 4:1 pág. 93-102.

**70- Gibert JG and Feit LJ:** The nasal aponeurosis and its role in rhinoplasty. AMA Arch Otoraryngol. 1955, 61:433.

**71- Gillies H:** The columella. Br. J. Plast Surg. 1949 2:192.

**72- Goldman IB:** New technique for corrective surgery of nasal tip. Arch Otolaryngol 1953 58:183-187.

**73- Goldman IB:** The importance of the medial crura in nasal-tip reconstruction. Arch Otolaryngol 1957 65:143-147.

**74- Gonella HA**: A contribution to the anatomical and surgical study of the muscle of the nasal tip. Rev. Soc. Bras. Cir. Plast 1988 97:3.

**75- Gonella HA:** A contribution to the anatomical and surgical study of the nasal muscle. Rev. Soc. Bras. Cir. Plast 1987 2:6.

**76- Gonella HA et al.:** Contribuiçaò ao estudo anatômico e cirúrgico do músculo nasal. In Annals of the 21º Brazilian Congress of Plastic Surgery. Rio de Janeiro, 1984. pág. 126.

**77- Gonella HA:** Contribuiçao ao estudo anatómico e funcional dos músculos do nariz. Sorocaba 1982. Tese Faculdade de Medicina de Sorocaba. PUCSP.

**78- González-Ulloa M:** Quantitative principles in cosmetic surgery of the face: Profileplasty. Plast Reconst Surg 1962 29:186.

**79- Goodman JR:** The anatomic consideration of nasal blood supply. Otolaryngol Clin North Am. 1987 20:641

**80- Graney DO:** Anatomy of the nose. In Cummings ChW, Fredrickson JM, Harkes LA, Krause ChJ and Schuller DE: Otolaryngology-Head and Neck Surgery. The Mosby Company, St. Louis, 1986 Vol. 1 pág. 513-525

**81- Gray H:** Gray`s Anatomy. Running Press, Philadelphia, 1974. pág. 306-307

**82- Griesman BL:** Base of the nose. Anatomy and plastic repair. Arch. Otolaringol., April 1950 51:541-56.

**83- Gruber RP:** Lengthening the short nose: Plast. Reconstr Surg. 1993 91:1252.

**84- Guerrerosantos J:** Cosmetic repair of the acute columellar-tip angle. Plast Reconst Surg 1973 52:246.

**85- Guerrerosantos J:** Open rhinoplasty without skin-columella incision. Plast Reconst Surg 1990 85:955-960.

**86- Gunter JP, Rohrich RJ and Adams WPJr.:** Rinoplastia de Dallas, Cirugía nasal de los maestros. Amolca, Colombia, 2003. pág. 7-8 y 849-859.

**87- Heller N and Phol P:** Evaluation and treatment of the depressor muscle of the columella. 7th. Congress International Confederation for Plastic and Reconstructive Surgery, European section, Berlin 1993.

**88- Herber DC and Harrison RG:** Nasolabial subcutaneous pedicle flaps. Observations on their blood supply. Br J Plast Surg 1975 28:85.

**89- Hoeyberghs, JL and al.:** The lost muscle of the nose. Aesth Plast Surg. 1996, 20:165-169.

**90- Hyman LH:** Comparative vertebrate anatomy. The University of Chicago Press, Chicago, 1942. pag. 199-250

**91- Jeppesen F:** Septo and Rhinoplasty. A step by step instruction. Munksgaard, Copenhagen, 1986. pág. 7-21

**92- Joseph J:** Nasenplastik und sonstige Gesichtsplastik, nebst einem Anhang über Mammaplastik und einige weitere Operationen aus dem Gebiet der äusseren Körperplastik: ein Atlasa und ein Lehrbuch. Verlag von Curt Kabitzsch, Leipzig, 1931 498-842.

**93- Jugo SB:** Surgical atlas of external rhinoplasty. Churchill Livingstone, London, 1995. pág. 31-57

**94- Kendall HO Kendall FP and Wadsworth GE**: Músculos, pruebas y funciones. Barcelona, Editorial Jims, 1979. pág. 249-55.

**95- Kernahan DA, Dado DV and Bauer BS:** The anatomy of the orbicularis oris muscle in unilateral cleft lip based on a three dimensional histologic reconstruction. Plast Reconst Surg Jun 1984, 73(6):875.

**96- Kernahan DA:** Development defects of the nose. In Stark RB: Plastic surgery of the head and neck. Churchill Livingstone, New York, 1987, Vol I. pág. 545-588

**97- Konior R:** Nasal tip ptosis after rhinoplasty. Facial Plast Surg Clinics of N Am, Nov. 1995 3(4):381-394.

**98- Kóvanov VK:** Cirugía Operatoria y Anatomía Topográfica. Ed. Mir, U.R.S.S., 1983.

**99- Laín Entralgo P:** Historia Universal de la Medicina. Salvat Editores S.A., Barcelona, 1973. Tomo I 95-155; Tomo IV 164-171.

**100- Lang J:** Clinical anatomy of the nose, nasal cavity and paranasal sinuses. Thieme, New York. 1989. pág. 16-22

**101- Langman J**: Embriología Médica. Desarrollo humano normal y anormal. Interamericana, México, 1969. Segunda edición. pág. 319-334.

**102- Larrabee WF jr. and Cupp C:** Advanced nasal anatomy. In Facial Plastic Surgery Clinic of North America. Advance Rhinoplasty. Philadelphia, Saunders Co., 1994, 2(4):393-416.

**103- Larrabee WF jr. and Makielsky KH:** Surgical Anatomy of the Face. Raven Press New York, 1993. pág. 49-68; 153-176.

**104- Latarget M y Ruiz Liard A:** Anatomía Humana. 1:359, Editorial Panamericana, 1983.

**105- Lawson W and Reino A:** Reduction columelloplasty: A new method in the management of the nasal base. Arch. Otolaryngol. Head Neck Surg. 1995, 121:1086.

**106- Leopold DA**: Physiology of olfaction. In Cummings ChW, Fredrickson JM, Harkes LA, Krause ChJ and Schuller DE: Otolaryngology-Head and Neck Surgery. The Mosby Company, St. Louis, 1986 Vol. 1 pág. 527-542

**107- Lessar ML and Daniel RK:** Surgical anatomy of the septorhinoplasty. Arch. Otolayngol. 1985 111:25.

**108- Letourneau A and Daniel RK:** The superficial musculoaponeurotic system of the nose. Plast Reconst Surg 1988 82:48.

**109- Lewis JR:** Rhinoplasty and the nasolabial area. Clinics Plast Surg. 1988, 15(1):115-125.

**110- Lewis JR:** Aesthetic surgery of the nose. In Stark RB: Plastic surgery of the head and neck. Churchill Livingstone, New York, 1987, Vol I. pág. 628-660

**111- Lightoller GH:** Facial muscle. The modiolus and muscles surrounding the rima oris with some remarks about the paniculus adiposus. J Anat 1925 60:1

**112- Lopez Antunez L:** Atlas de Anatomia Humana. Interamericana, Buenos Aires, 1970, 1:13.

**113- Mahe E and Camblin J:** La resection du muscle depresseur de la pointe. Ann. Oto-laringol. 1975 92:381

**114- Mac Curdy JA:** Augmentation rhinoplasty. Clinics Plast. Surg. Febr. 1996 4:1 pág. 87-92

**115- Martinez Reinoso MA:** Rinoplastia abierta. La importancia del músculo depresor de la punta. Actas del XVII Congreso de la FILACP. Quito, Ecuador, 26 al 30 de Mayo de 2008.

**116- Matsudo PK:** Toxina botulínica: Actualización. Curso anual internacional de cirugía plástica 2008. Asociación Médica Argentina, Julio 2008.

**117- Matsunaga RS:** Augmentation rhinoplasty of Asian noses. Clinics Plast Surg Febr. 1996 4:1 pag. 75-85

**118- Matte E:** Muscular depressor septi nasi. Study of its action and the role played in its section during the postoperative course of cosmetic rhinoplasty. Ann. Chir. Plastic 1974 19:257-264 (Eng. Abs.).

**119- Mc Carthy JG and Wood-Smith D:** Rinoplastia. In Mc Carthy (Ed.): Cirugía Plástica. La Cara. Tomo II. Editorial Médica Panamericana, Buenos Aires, 1996.

**120- Mc Minn RM and Hutchings RT:** Gran Atlas de Anatomía Humana. Ed. Centrum, Barcelona.

**121- Mc Minn RM, Hutchings RT and Logan BM:** Head and Neck Anatomy. Year Book Medical Publishers, Chicago, 1881, pág. 126-135

**122- Meyer R:** Secondary and Functional Rhinoplasty. Grune & Stratton, Inc., Orlando, Florida, 1988. pág. 15-26; 395

**123- Meyer R:** Rhinoplasty. In Gonzalez Ulloa M, Meyer R, Smith JW and Zaoli G: Aesthetic plastic surgery. Mosby-Piccin, Padova, Italy 1988. Vol. III.

**124- Millard R jr:** Cleft Craft. The evolution of its surgery the unilateral deformity. Little, Brown and Company. Boston 1976. Vol I pág. 3-40

**125- Mitz V, Ricborg B and Lassan JP:** The braches of the facial artery in adults: Typology, variations and respective cutaneous territories. Ann. Chir. Plast 1973, 18:339-344.

**126- Moore K:** Clinically oriented anatomy. III Edition. Willians and Wilkins, Baltimore 1992 pág. 652-671

**127- Moretti EA:** Colgajo miocutáneo nasalis para la reconstrucción de defectos del ala nasal. Rev Arg Cir Plast 1997 3:102-106.

**128- Mulder JW:** Velopharyngeal funtion and speech. Electromyography, pharyngoscopy and speech analysis in subjects with normal speech, patients with rhinolalia aperta and patients treated with a pharyngeal flap. Plast Reconst Surg., March 1977 59:458 (3).

**129- Natvig P:** Anatomy of the nose. Symposium on corrective rhinoplasty. Mosby, St. Louis 1976 (3).

**130- Nelaton Ch et Ombrédanne L:** La Rhinoplastie. G. Steinheil Editeur, 1904.

**131- Nickel R, Schummer A und Seiferle E:** Lehrbuch der Anatomie der Haustiere. Paul Parey, Berlín, 1960. pág. 29-41

**132- Nicolle FV:** Aesthetic rhinoplasty. WB Saunders Company, London, 1996. pág. 111-123

**133- Niranjan NS:** An anatomical study of the facial artery. Ann. Plast. Surg. 1988, 21:14-22.

**134- Olivera Lima A:** Algunos datos sobre la estructura, fisiología y fisiopatología de la mucosa nasosinusal en Alonso JM, Tato JM, Alonso JE y Tato JM Jr.: Tratado de Oto-Rino-Laringilogía y Broncoesofagología. Editorial Paz Montalvo, Madrid, 1984, 4ta. Edición

**135- Olson TR:** A.D.A.M. Student atlas of anatomy. Williams and Wilkins, Baltimore, 1996. pag. 382-449

**136- Oneal RM, Izenberg PH and Schlesinger J:** Surgical Anatomy of the Nose. In Daniel RK: Rhinoplasty. Aesthetic Plastic Surgery. Little, Brown and Company. Boston 1993 pág. 3-32

**137- Oneal RM, Beil RJ and Schlesinger J:** Surgical anatomy of the nose. Clinics Plast. Surg April 1996 23:2 pág. 195-222

**138- Patterson CN:** Symposium. The supra-tip in rhinoplasty: theories and causes of supra-tip convexities. Laryngoscope, 1976, 86:45.

**139- Patterson CM and Powell DG:** Facial analysis in patient evaluation for physiologic and cosmetic surgery. Laryngoscope 1974 84:1004.

**140- Peck GK and Michelson LN:** Anatomy of aesthetic surgery of the nose. Clinics Plast Surg. 1987 14(4):737.

**141- Peck GK:** Techniques in aesthetic rhinoplasty. Thieme-Stratton Inc. New York 1984 pág. 33-37

**142- Peden EK, Robinson JB and Rohrich RJ:** An improved injection system for vascular anatomical studies having dual radiopacity and visualization capabilities. Ann. Plast. Surg. 1994 32:407.

**143- Pensler JM, Ward JW and Parry SW**: The superficial musculoaponeurotic system in the upper lip: An anatomic study in cadavers. Plast Reconst. Surg. 1985 75:488.

**144- Pera Erro E:** II Simposio Internacional de Cirugía Plástica. Cirugía estética y reconstructiva de la nariz. Buenos Aires, 29 y 30 de Julio de 2005.

**145- Pigossi N:** Tratamento da ponta nasal. In Annals of the 21º Brazilian Congress of Plastic Surgery. Rio de Janeiro 1984. pág. 274.

**146- Pitanguy I and Lima JP:** Surgical importance of dermocartilaginous ligament in bulbous noses. Plast Reconst Surg., 1965 36:247.

**147- Pitanguy I e col.:** Contribuiçoes cirúrgicas e anatómicas ao tratamento da ponta do nariz. Rev. Bras. Cir., 1965 3:49.

**148- Pintaguy I:** Surgical importance of a dermocartilaginous ligament of the nose. Plast. Reconst Surg. 1995 95:790.

**149- Popesko P:** Atlas de anatomía topográfica de los animales domésticos. Masson S.A., Barcelona, 1998 2ª Ed. Tomo I.

**150- Powel NB:** Aesthetic evaluation of nasal contours. In Cummings ChW, Fredrickson JM, Harkes LA, Krause ChJ and Schuller DE: Otolaryngology-Head and Neck Surgery. The Mosby Company, St. Louis, 1986 Vol. 1 pág. 555-571

**151- Quetglas Moll J:** Cirugía Plástica. Tres etapas de su evolución. Almudena Artes Gráficas S.A. Madrid, 1999

**152- Rees TD, Backer D and Tabbal N:** Rhinoplasty problems and controversies. The C.V. Mosby Company,St Louis, 1988. pág. 122

**153- Rees TD:** Anatomy. In Aesthetic Plastic Surgery, Vol I. Philadelphia, Saunders 1980. pág. 53.

**154- Rees TD:** Rhinoplasty. Problem and controversies. Mosby, St. Louis 1988. pág. 118-123

**155- Rethi A:** Operation to shorten an excessively long nose. Rev Chir Plast 1934 2:83.

**156- Rethi A:** Uber die korrektiven Operationen der Nasendeformitäten. Der Chirurg 1933 503-511.

**157- Roe JO:** The deformity termed “pug nose” and its correction by simple operation. Med Rec, New York, 1887, 31:621.

**158- Roe JO:** The correction of angular deformities of the nose by subcutaneous operation. Med. Rec. New York, 1891 40:57.

**159- Rogers BO:** The role of physical anthropology in plastic surgery today. Clinics Plast Surg. 1974, 1:439-494.

**160- Rohrich RJ, Gunter JP and Friedman:** Nasal tip blood supply: An anatomic study validating the safety of the transcolumellar incision in rhinoplasty. Plast. Reconstr. Surg. April 1995 95 (5):795.

**161- Rohrich RJ, Huynh B, Muzaffar AR et al.:** Importance of the depressor septi nasi muscle in rhinoplasty: Anatomic study and clinical application. Plast Reconstr Surg. 2000 105:376

**162- Rohrich RJ, Adams WP and Gunter JP:** Advanced rhinoplasty anatomy. In Gunter JP, Rohrich RJ and Adams WP (Eds.): Dallas Rhinoplasty. Nasal Surgery by the Masters. Quality Medical Publishing Inc. St. Louis, Missouri, 2002 pág. 5

**163- Rohrich RJ, Adams WP, Huynh B and Muzaffar AR:** Importance of the depressor septi nasi muscle in rhinoplasty: Anatomic study and clinical application. In Gunter JP, Rohrich RJ and Adams WP (Eds.): Dallas Rhinoplasty. Nasal Surgery by the Masters. Quality Medical Publishing Inc. St. Louis, Missouri, 2002 pág. 849.

**164- Rouviére H:** Anatomía Humana Descriptiva y Topográfica. Ed. Bailly-Bailliere, Madrid, 1964. pág. 136.

**165- Safian J:** A new anatomical concept of postoperative complications in aesthetic rhinoplasty. Plast Reconst Surg 1973 51(2):162-3.

**166- Santana PS:** Treatment of the negroid nose without nasal alar excision. A personal technique. Ann Plast Surg 1991, 27(5):498-501.

**167- Shuster M and Letterman G:** Anatomy of the nose. In Stark RB: Plastic surgery of the head and neck. Churchill Livingstone, New York, 1987, Vol I. pág. 537-541

**168- Schuster M and Letterman G:** Suggested anatomic nomenclature for the nose. Plast Reconstr Surg. 1976, 57:490.

**169- Sheen JH:** Aesthetic Rhinoplasty. 2ª ed. Mosby, St. Louis, Vol. 1, 1987.

**170-Siebert JW and Zide BM in Gruber RP and Peck GC (Ed.):** Rhinoplasty: State of the Art. Mosby Year Book, St. Louis, 1993. Chap. 1 pág. 6-8

**171- Sisson S and Grossman JD**: Anatomía de los animales domésticos. 5ª Ed. Masson S.A., Barcelona, 2.000

**172- Soria J y col.:** Aporte anatómico para el tratamiento estético de la base nasal. XIX Cong. Argent. Cirug. Plástica. Mar del Plata, Noviembre 1989.

**173- Soria J y col.:** El rol del depresor de la punta nasal en la columela corta. XIX Cong. Argent. Cirug. Plástica. Mar del Plata, Noviembre 1989.

**174- Soria J y col.:** Estrechamiento de la base alar y alargamiento de la columela por transposición muscular. XVI Cong. Argent. Cirug. Plástica. La Plata, Septiembre 1986.

**175- Soria J y col.:** Importancia del músculo depresor de la punta nasal en la rinoplastia estética. V Cong. Argent. Rinología. Buenos Aires, Noviembre 1989.

**176- Soria J y col.**: O músculo depresor da ponta nasal na rinoplastia estética. XXVII Cong. Brass. Cirurg. Plástica. Rio de Janeiro, Noviembre 1989.

**177- Soria J y col.:** Tratamiento estético de la base nasal por transposición muscular. XIX Cong. Argent. O.R.L. y II Cong. Latinoamericano de Rinología. Buenos Aires, Octubre 1986.

**178- Soria JH:** Tratamiento de la punta nasal en la rinoplastia estética. Actas del XVII Congreso de la FILACP. Quito, Ecuador, 26 al 30 de Mayo de 2008.

**179- Sperli A:** Exo-rhinoplasty: A new “old approach” in aesthetic rhinoplasty. Brazilian Journal of Plast Surg, 1996. On line.

**180- Stark RB and Ehrmann NA:** The development of the center of the face with particular reference to surgical correction of bilateral clef lip. Plast Reconst. Surg. 1958 21:177.

**181- Stark RB:** Embriology of the nose. In Stark RB: Plastic surgery of the head and neck. Churchill Livingstone, New York, 1987 Vol I. pág. 543.

**182- Stucker FJ Jr.:** Non-caucasian rhinoplasty and adjunctive reduction cheiloplasty. Otolaryngol Cl N Am Nov. 1987 20:877.

**183- Sulsenti G:** Chirurgia funzionale e estetica del naso. 1980. pág. 15-15

**184- Tardy ME Jr. and Brown RJ:** Surgical Anatomy of the Nose. Raven Press, New York, 1990. pag. 33-37

**185- Tardy ME Jr.:** Rhinoplasty. The art and the science. W.B.Saunders Co., Philadelphia. 1977. Vol. 1, pág. 98-99

**186- Tardy ME, Genack SH and Burell GL:** Aesthetic correction of alar-columellar disproportion. Facial Plast Surg Clinics of N Am. Nov. 1995 3(4):395-406.

**187- Taschen A:** Cirugía Estética. Taschen Ed. Köln, Germany, 1986.

**188- Tebbets JB:** Primary rhinoplasty: A new approach to the logic and the techniques. Mosby, St. Louis, 1998 pag. 665-671

**189- Testut L et Jacob O:** Tratado de Anatomía Topográfica. 6ª Ed. Salvat Editores, Barcelona, 1944. Tomo 1, pág. 215-228.

**190- Testut L et Latarget A:** Tratado de Anatomía Humana. Salvat Editores, Barcelona, 1959. Tomo 1, pág. 736-764 y 792-798.

**191- The Classic Reprint. Ancient ear lobe and rhinoplasty operation in India** (from the Sushruta Samhita 600 B.C. Translated from the Sanskrit and published by K.K.L. Bhishagratna, Calcuta, 1907). Plast Reconstr. Surg. 1969 43:515.

**192- Told C:** An Atlas of Human Anatomy. 2ª Ed. The Macmillan Co., New York, 1944. Vol 1, pág. 300-306

**193- Toriumi DM and Becker DG:** Rhinoplasty Dissection Manual. Lippincott Willians and Wilkins, Philadelphia, 1999. pág. 1-8

**194- Toriumi DM, Mueller RA, Grosch T et al.:** The lateral nasal artery and blood supply to the nasal tip. In Gunter JP, Rohrich RJ and Adams WP (Eds.): Dallas Rhinoplasty. Nasal Surgery by the Masters. Quality Medical Publishing Inc. St. Louis, Missouri, 2002 pág. 20.

**195- Toriumi DM, Mueller RA, Grosch T et al.:** Vascular anatomy of the nose and the external rhinoplasty approach. Arch. Oto-laryngol. Head Neck Surg. 1996 122:24.

**196- Van Dishock HAE:** Elektograms der nasenflugelmuskein und nasenwiderstandskurve. Acta Otolaryngol., 1937 25:285.

**197- Velayos JL y Santana H**: Anatomía de la Cabeza. Ed. Panamericana, Madrid, 1994. pág. 1-24 y 165-182.

**198- Verbauvede M y Kesten G:** Vía bucal para rinoplastia abierta. Disección en cadáveres. Rev Arg. Cir. Plast. 1999 2(5):75-7.

**199- Vogt T:** Tip rhinoplastic operations using a transverse columellar incision. Aesth Plast. Surg 1983 7:13

**200- Webster RC:** Columella-labial changes in solution of rhinoplasty problems. Laryngoscope 1985 95:629.

**201- Webster RC:** Tip-columella-lip aesthetic surgery. In Berman WE (ed.): Rhinoplasty Surgery. Mosby Co. Philadelphia, 1989 pag. 103.

**202- Webster RC:** Advances in surgery of the tip: intact rim cartilage techniques and tip-columella-lip esthetic complex. Otolaryngol Clin Noth Am. 1975, 8:615.

**203- Willians P and Warnick R:** Gray Anatomia. Salvat Editores S.A., Barcelona, Tomo I. pág. 587-590

**204- Willians P y Warwick R (Ed.):** Gray Anatomía. Salvat Editores, Barcelona, 1985. Tomo II, pág. 885-951

**205- Wrigth WK:** Symposium: The supra-tip in rhinoplasty: A dilemma II: Influence of surrounding structure and prevention. Laryngoscope, 1976, 86:50.

**206- Wu WT:** The oriental nose: An anatomical basis for surgery. Ann. Acad. Med. 1992 21:176-189

**207- Zaoli G:** Aesthetic Rhinoplasty. Piccin N.L, Padova, Italy 1994. Vol I pág. 28:33.

**208- Zaoli G:** Aesthetic Rhinoplasty. Piccin N.L, Padova, Italy, 1994. Vol II pág. 324-327

**209- Zarem HA:** Importance of the depressor septi nasi muscle in rhinoplasty: Anatomical study and clinical application. Discussion Plast. Reconstr. Surg. 2000 105:384.

**210- Zide BM:** Nasal anatomy: the muscle and tip sensation. Aesth Plast Surg, 1985 9:193.

**211- Zide BM:** Deformaciones de los labios y las mejillas. En Mc Carthy (Ed.): Cirugía Plástica. La Cara. Tomo II. Editorial Médica Panamericana, Buenos Aires, 1996.

**212- Zingaro EA and Falces E:** Aesthetic anatomy of the non-caucasian nose. Cl Plast Surg 1987 14(4):749.

Retrato de Josette – Juan Gris (1916) – Museo Reina Sofía – Madrid.

# VIII- RESUMEN

***"La promiscuidad verbal se deriva de la pobreza del lenguaje y de la obesidad del pensamiento…"***

Eli Chernin

# VIII- RESUMEN

Se ha investigado al músculo de la columela para establecer la relación que existe, entre los signos que caracterizan a la condición inestética denominada "síndrome rino-gingivo-labial" y la inserción del músculo, situación que está condicionada por su desarrollo. El trabajo de investigación se realizó utilizando preparados anatómicos, cadáveres frescos e intervenciones quirúrgicas en pacientes que requerían rinoplastia. La identificación y la disección del músculo, se realizó a través de una incisión intersepto-columelar ampliada sobre el piso nasal. Para ello se contó con la participación de pacientes a los cuales se les realizó una rinoplastia. Se los dividió en tres grupos, teniendo en cuenta la presencia o ausencia de: 1- Encorvamiento del dorso nasal. 2- Descenso de la punta nasal. 3- Acortamiento de la columela. 4- Movilidad notoria de la punta nasal al hablar. 5-Labio superior corto. 6- Aparición de un surco horizontal en el labio superior. 7- Exposición gingival. Se observó que en el 20 % de los casos así investigados, la inserción del músculo de la columela, estaba más próximo a la punta nasal; el músculo tenía mayor desarrollo. Se describe la participación del músculo de la columela en el síndrome rino-gingivo-labial, en el alargamiento de la columela, en la nariz oriental y en la reconstrucción nasal. Se concluye que el músculo de la columela, está hiper-desarrollado en el 20 % de los casos, y que la conducta quirúrgica es la miotomía y que además, puede ser tratado con la toxina botulínica. Los resultados estéticos postoperatorios obtenidos, fueron buenos o muy buenos y tuvieron una gran aceptación de parte de los pacientes.

## AGRADECIMIENTOS

En primer lugar quiero expresar mi reconocimiento a mis pacientes, sin los cuales hubiera sido imposible avanzar en mi investigación.

El apoyo familiar fue imprescindible, creando un confortable ambiente de trabajo, representada en la figura de mi mujer y que se hace extensible a mis hijos, con una mención especial a Romina Vanesa y Guido Jorge Javier, que fueron mis soportes técnicos con la computadora.

De todas las personas que son el espejo en que me miro cotidianamente, sólo menciono a mi maestro Dr. Humberto Cachay Velásquez, a mi amigo Dr. José Marcelino Robles † y al docente de alma Dr. Flavio Sturla.

También agradezco al Dr. José Donaldo Giacomotti, excelso anatomista, con quien tuve innumerables charlas conceptuales que fueron fructíferas para este trabajo.

Al Dr. Enrique Pera Erro, colega oriental, quien aportó su punto de vista y valioso material.

Al Dr. Marcelo Robles y al Dr. Claudio Gustavo Conde, quienes me abrieron sus bibliotecas, en forma incondicional a todos mis requerimientos.

Al Dr. Carlos Alvarez Bermúdez, quien desde sus conocimientos de investigación científica, asesoró en parte este trabajo.

No puedo dejar de reconocer a la Cátedra de Anatomía de la Facultad de Medicina de la Universidad del Salvador, en la persona del Prof. Dr. Eduardo Albanese, en la cual, desde la Cátedra de Cirugía Plástica Oncológica, he podido desenvolverme como docente y que me permitió desarrollar parte de mi investigación.